

# Порівняння результатів виконання відкритої та лапароскопічної робот-асистованої черезміхурової простатектомії у хворих із доброякісною гіперплазією передміхурової залози

**Р. Г. Церковнюк<sup>1</sup>, В. І. Горовий<sup>2</sup>, В. О. Шапринський<sup>3</sup>, М. Д. Соснін<sup>4</sup>, Р. П. Морару-Бурлеску<sup>3</sup>, О. М. Чайка<sup>5</sup>, С. А. Омелянчук<sup>3</sup>, С. К. Лівачковський<sup>3</sup>, М. А. Верба<sup>3</sup>**

<sup>1</sup>ТОВ «ІННОМЕД-ЦЕНТР ЕНДОХІРУРГІЇ», м. Вінниця

<sup>2</sup>КНП «Вінницька обласна клінічна лікарня ім. М. І. Пирогова Вінницької обласної ради», м. Вінниця

<sup>3</sup>Вінницький національний медичний університет ім. М. І. Пирогова

<sup>4</sup>ДУ «Інститут урології ім. акад. О. Ф. Возіанова НАМН України», м. Київ

<sup>5</sup>Одеський національний медичний університет

Лапароскопічна робот-асистована простатектомія (ЛРАП) при доброякісній гіперплазії передміхурової залози (ДГПЗ) запроваджена як малоінвазивна альтернатива відкритим операціям, які супроводжуються великою крововтратою та ускладненнями. Вона дозволяє зменшити ризик післяопераційної кровотечі й скоротити час перебування пацієнтів у стаціонарі.

**Мета дослідження:** порівняти результати виконання одномоментної черезміхурової відкритої та ЛРАП у хворих із ДГПЗ великих розмірів (> 80 см<sup>3</sup>).

**Матеріали та методи.** Оцінено ранні та віддалені результати ЛРАП у 60 хворих, оперованих системами da Vinci S та da Vinci Si у 2019–2025 рр. у медичному центрі «ІННОМЕД-ЦЕНТР ЕНДОХІРУРГІЇ». Групу порівняння становили 150 пацієнтів, яким виконано відкриту простатектомію у Вінницькій обласній лікарні. Інтраопераційну крововтрату вимірювали ваговим методом, ускладнення оцінювали за Clavien – Dindo, сечовипускання – за допомогою урофлоуметрії.

**Результати.** Середня тривалість ЛРАП становила 208,3 ± 27,6 хв, крововтрата – 120,6 ± 32,5 мл, післяопераційні ліжко-дні – 5,3 ± 1,2, ранні ускладнення – 5%. Відкрита операція: тривалість – 66,6 ± 14,2 хв, крововтрата – 310,5 ± 51,4 мл, ліжко-дні – 14,1 ± 2,8, ранні ускладнення – 29,3%. Максимальна швидкість потоку сечі після ЛРАП – 25,2 ± 2,6 мл/с, після відкритої операції – 24,9 ± 2,9 мл/с. Віддалені ускладнення: 2,2% та 7,3% відповідно.

**Висновки.** ЛРАП характеризується більшою тривалістю, але меншою крововтратою, коротшим післяопераційним періодом і меншою кількістю ускладнень порівняно з відкритою простатектомією. Одномоментні черезміхурова відкрита простатектомія та ЛРАП дозволяють відновити нормальний акт сечовипускання у хворих із ДГПЗ великих розмірів. Результати підтверджують, що ЛРАП є безпечною та ефективною малоінвазивною альтернативою для хворих із великими об'ємами передміхурової залози.

**Ключові слова:** доброякісна гіперплазія передміхурової залози, лапароскопічна робот-асистована простатектомія, відкрита простатектомія, ускладнення, урофлоуметрія.

## Comparison of outcomes of open and robot-assisted laparoscopic transvesical prostatectomy in patients with benign prostatic hyperplasia

**R. G. Tserkovniuk, V. I. Horovyi, V. O. Shaprynyskiy, M. D. Sosnin, R. P. Moraru-Burlesku, O. M. Chaika, S. A. Omelianchuk, S. K. Livakovskiy, M. A. Verba**

Laparoscopic robot-assisted prostatectomy (LRAP) for benign prostatic hyperplasia (BPH) was introduced as a minimally invasive alternative to open surgery, which were accompanied with significant blood loss and postoperative complications. It reduces the risk of postoperative bleeding and shortens the length of the patients' hospital stay.

**The objective:** to compare the outcomes of one-stage transvesical open and LRAP in patients with large BPH (> 80 cm<sup>3</sup>).

**Materials and methods.** The immediate and long-term results of LRAP in 60 patients, who were operated on with the da Vinci S and da Vinci Si at the medical centre "INNOMED-ENDOSURGERY CENTRE" from 2019 to 2025 were assessed. The comparison group consisted of 150 patients, who underwent one-stage transvesical open prostatectomy in the Vinnytsya Regional Clinical Hospital. Intraoperative blood loss was measured by the weight method. Surgical complications after prostatectomies were determined by Clavien–Dindo. The act of urination was assessed using uroflowmetry.

**Results.** The average duration of LRAP was 208.3 ± 27.6 minutes, blood loss was 120.6 ± 32.5 mL, number of postoperative bed-days was 5.3 ± 1.2, early complications were 5%. The open surgery: the average duration was 66.6 ± 14.2 minutes, blood loss was 310.5 ± 51.4 mL, number of postoperative bed-days was 14.1 ± 2.8, early complications were 29.3%. The maximum urine flow rate after LRAP was 25.2 ± 2.6 mL/s, after the open surgery it was 24.9 ± 2.9 mL/s. Long-term postoperative complications: 2.2% and 7.3%, respectively.

**Conclusions.** LRAP is characterized by a longer duration of the operation, but less intraoperative blood loss, fewer postoperative bed-days and minimal postoperative complications compared with open prostatectomy. One-stage open and LRAP allow restoring the act of urination in patients with large BPH to normal parameters. The results confirm that LRAP is a safe and effective minimally invasive alternative for patients with enlarged prostates.

**Keywords:** *benign prostatic hyperplasia, laparoscopic robot-assisted prostatectomy, open prostatectomy, complications, uroflowmetry.*

Доброякісна гіперплазія передміхурової залози (ДГПЗ) є однією з найчастіших патологій у чоловіків віком понад 50 років, а найвища захворюваність відзначається у віковій групі 70–79 років [1–3]. Це потребує виконання хірургічного втручання у 30–50% випадків [4]. Згідно з рекомендаціями наукових джерел, при ДГПЗ великих розмірів (> 80 см<sup>3</sup>) операцією першого вибору є проста простатектомія (відкрита, лапароскопічна), гольмієва та тулієва лазерні енуклеації передміхурової залози (ПЗ) [5, 6].

Під простою простатектомією розуміють видалення гіперплазованих вузлів перехідної зони ПЗ, що не є простим хірургічним втручанням [7]. Тому у вітчизняній урологічній літературі слово «проста» не вживають [8]. Лапароскопічну та робот-асистовану простатектомію при ДГПЗ називають малоінвазивними простатектоміями [9].

Простатектомії при ДГПЗ пройшли еволюційний шлях від відкритих втручань черезміхуровим доступом (E. Fuller, 1895) [10], залобковим (транскарпулярним) (T. Millin, 1945) [11], трансцервікальним (черезшийковим) (S. K. Saha, 1978) [12] до впровадження малоінвазивних лапароскопічної (M. Mirandolino, 2002) [13] та робот-асистованої (R. Sotelo, 2008) [14] простатектомій.

Відкриті простатектомії є травматичними втручаннями для пацієнтів і супроводжуються значним відсотком інтра- та післяопераційних кровотеч із ложа ПЗ (з необхідністю виконання гемотрансфузій і повторних операцій). Крім того, для них характерні значний больовий синдром у післяопераційній рані, виникнення інфекційних ускладнень із можливістю нагноєння післяопераційної рани, більша кількість післяопераційних ліжко-днів та довгий період реабілітації [15, 16]. Саме тому за останні 10–20 років урологи з усього світу розпочали широко застосовувати малоінвазивні простатектомії.

Лапароскопічні операції з використанням роботизованої техніки й тривимірної візуалізації дають змогу проводити високоточні втручання на експертному рівні, у надскладних обмежених просторах із мінімальним пошкодженням тканин. Європейська асоціація урологів (European Association of Urology, 2025) [17] досі не встановила ступінь рекомендацій для застосування лапароскопічних робот-асистованих простатектомій (ЛРАП) при ДГПЗ через недостатню кількість науково обґрунтованих робіт у провідних клініках Європи. Але за даними літератури, в якій порівнювали результати виконання відкритих та ЛРАП, автори вказували на переваги малоінвазивної роботизованої простатектомії над відкритою, зокрема зменшення інтраопераційної крововтрати та кількості гемотрансфузій і повторних операцій, інфекційних ускладнень та післяопераційних ліжко-днів [18–20]. У вітчизняній науковій літературі відсутні дані щодо порівняння результатів виконання відкритої та ЛРАП у хворих із ДГПЗ, що й обумовлює актуальність обраної нами теми дослідження.

**Мета дослідження:** порівняти результати виконання одномоментної черезміхурової відкритої та ЛРАП у хворих із ДГПЗ великих розмірів (> 80 см<sup>3</sup>).

## МАТЕРІАЛИ ТА МЕТОДИ

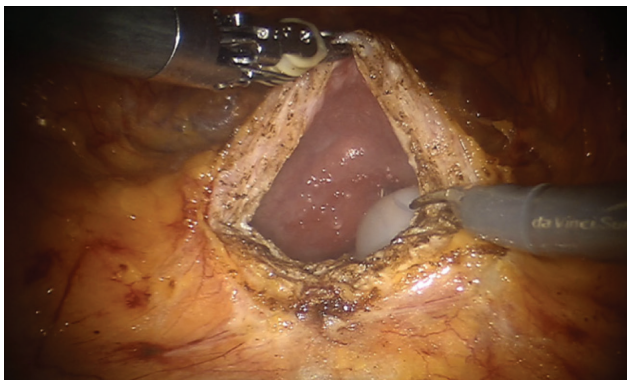
Ми проаналізували та порівняли результати виконання відкритих і ЛРАП у хворих із ДГПЗ великих розмірів (> 80 см<sup>3</sup>). У приватному медичному центрі ТОВ «ІННОМЕД-ЦЕНТР ЕНДОХІРУРГІЇ» у період із 2019 по 2025 рік було виконано 60 одномоментних ЛРАП на багатопортових роботизованих платформах da Vinci S та da Vinci Si (основна група). Групу порівняння становили 150 хворих, яким в урологічному відділенні Вінницької обласної клінічної лікарні ім. М. І. Пирогова за той же період була виконана одномоментна черезміхурова простатектомія.

Показаннями до операції у хворих були: гостра (у тому числі й повторна) затримка сечі; виражена симптоматика захворювання за відсутності ефекту від консервативної терапії; повторна гематурія, яка обумовлена ДГПЗ; камінь (камінні сечового міхура); рецидивні інфекції сечових шляхів (цистит, пієлонефрит), що викликані прогресуванням ДГПЗ. Хворі зі зловиякісними утвореннями ПЗ були виключені з дослідження.

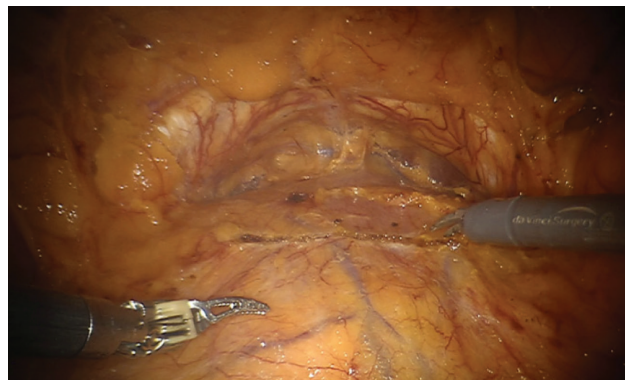
Усім хворим проводили опитування з визначенням індексів Міжнародної системи сумарного оцінювання симптомів захворювань ПЗ (International Prostate Symptom Score) та якості життя (Quality of Life); пальцеве ректальне обстеження ПЗ; лабораторні дослідження (загальний аналіз крові та сечі, біохімічний аналіз крові, посів сечі на бактеріологічне дослідження, визначення рівня простатоспецифічного антигену сироватки крові); урофлоуметрію (за відсутності уретрального катетера); ультразвукове дослідження (УЗД) нирок і сечового міхура з визначенням залишкової сечі; трансректальне УЗД ПЗ для визначення об'єму залози; за потреби – магнітно-резонансну томографію та/чи біопсію ПЗ для виключення раку цієї залози; цистоскопію – для виключення пухлини сечового міхура. Додатково проводили обстеження серцево-легеневої системи (УЗД серця, електрокардіографію з консультацією кардіолога) та УЗД вен нижніх кінцівок для виключення тромбоутворення в них.

Передопераційне оцінювання фізичного стану хворих проводили за класифікаційною системою Американського товариства анестезіологів (American Society of Anesthesiologists – ASA). Усім хворим визначали індекс маси тіла. Інтраопераційну крововтрату вимірювали ваговим методом. Оцінювання інтра- та післяопераційних ускладнень проводили за класифікацією Clavien – Dindo. Урофлоуметрію до та після операції (у день виписування) з визначенням максимальної швидкості сечовипускання ( $Q_{max}$ , мл/с) здійснювали за допомогою вітчизняного урофлоуметра «Потік-К» (м. Дніпро).

Техніку одномоментної ЛРАП ми подали в попередніх публікаціях [21]. Усі операції виконані під ендотрахеаль-



**Рис. 1. Розсічення купола сечового міхура (верхньої стінки, яка покрита очеревиною) поздовжнім розрізом. Відмічають наявність балона катетера Фолея в ділянці шийки сечового міхура**



**Рис. 2. Розсічення передньої стінки сечового міхура поперечним розрізом на 1 см проксимальніше від міхурово-простатичного з'єднання**

ним (інтубаційним) наркозом трансперитонеальним доступом. У 25 (41,7%) пацієнтів операцію проводили через купол сечового міхура (верхня стінка сечового міхура, яка покрита очеревиною – Retzius-зберігальна операція) (рис. 1), у 35 (58,3%) хворих – через передню стінку сечового міхура після розсічення очеревини в ділянці серединної пупкової складки та проникнення в передміхуровий простір Retzius (рис. 2). Виконували постійне промивання (зрошення) сечового міхура стерильним фізіологічним розчином перші 10–15 год після операції. Катетер Фолея видаляли на 5-ту добу після операції.

Техніку одномоментної черезміхурової відкритої простатектомії також ми описали в попередніх публікаціях [22]. Під спинномозковою (спінальною) анестезією виконували надлобковий екстраперитонеальний доступ через передню стінку сечового міхура зі звуженням шийки сечового міхура та ложа ПЗ по верхньому (передньому) півколі кетгутувими лігатурами, гемостазом і дренажуванням сечового міхура балонним катетером Фолея, а також встановленням надлобкового дренажу сечового міхура (рис. 3). Виконували постійне промивання (зрошення) сечового міхура стерильним фізіологічним розчином перші 2–3 доби після операції, катетер Фолея видаляли на 7-му добу після операції, надлобковий дренаж – на 8-му добу.

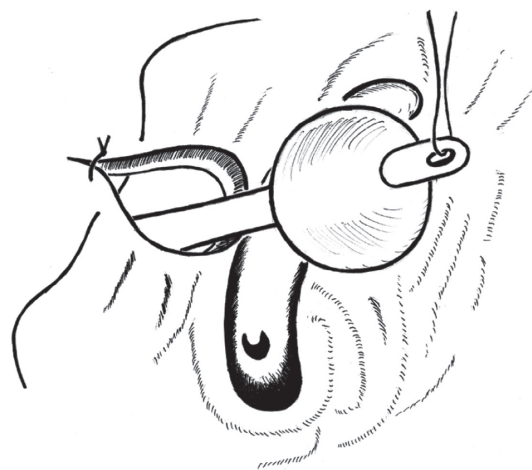
Варто зазначити, що статистично достовірної різниці впливу методу знеболення на післяопераційні ускладнення у пацієнтів обох груп ми не підтвердили.

Обробку результатів дослідження здійснювали за методами варіаційної статистики, реалізованими за допомогою програмного пакета Statistica (StatSoft Inc., США). Для міжгрупового порівняння категорійних даних застосовували  $\chi^2$ -критерій Пірсона. Дані наведені у вигляді  $M \pm \sigma$ , де  $M$  – середнє значення,  $\sigma$  – стандартне відхилення.

## РЕЗУЛЬТАТИ ДОСЛІДЖЕННЯ ТА ЇХ ОБГОВОРЕННЯ

Результати обстеження та лікування хворих, які перенесли одномоментні відкриту та ЛРАП, подано в табл. 1.

Попри більші розміри ДГПЗ до операції та довшу тривалість виконання ЛРАП, інтраопераційна крово-



**Рис. 3. Гемостаз ложа ПЗ балонним катетером Фолея при виконанні черезміхурової відкритої простатектомії [5]**

втрата і кількість післяопераційних ліжко-днів були статистично меншими, ніж у разі виконання одномоментної черезміхурової відкритої простатектомії. Це стосується і періоду зрошення сечового міхура стерильним фізіологічним розчином після операції. Тривалість зрошення сечового міхура після ЛРАП становила менше доби ( $11,1 \pm 4,2$  год), після черезміхурової відкритої простатектомії – близько 3 діб ( $76,7 \pm 9,2$  год), що обумовлено надійністю інтраопераційного гемостазу при ЛРАП.

Ранні післяопераційні ускладнення за Clavien – Dindo у хворих, які перенесли одномоментні відкриту та ЛРАП, наведено в табл. 2.

В 1 (1,7%) хворого одразу після ЛРАП виникла кровотеча з ложа ПЗ. Йому було повторно проведено операцію: під загальним знеболенням за допомогою резектоскопа виконано коагуляцію місць кровотечі з ложа ПЗ. Кровотеча та крововтрата після черезміхурової відкритої простатектомії, які вимагали переливання компонентів крові, відзначені в 11 (7,3%) хворих. Післяопераційна гіпотонія в цій групі хворих спостерігалася у 6 (4%) випадках, що потребувало переведення хворих

Таблиця 1

**Результати обстеження та лікування хворих, які перенесли одномоментні черезміхурові відкриту й ЛРАП**

Результати обстеження та лікування	Одномоментна черезміхурова ЛРАП (n = 60)	Одномоментна черезміхурова відкрита простатектомія (n = 150)
Середній вік хворих, роки	66,7 ± 4,3	67,6 ± 6,8
Середній індекс маси тіла, кг/м <sup>2</sup>	26,6 ± 3,5	27,5 ± 3,7
Середній об'єм ПЗ, см <sup>3</sup>	132,7 ± 26,5*	96,7 ± 38,4
Середній індекс шкали ASA	1,8 ± 0,2	1,9 ± 0,3
Кількість хворих, яким виконували біопсію ПЗ до операції, n (%)	6 (10)*	3 (2)
Кількість хворих із каменями сечового міхура, n (%)	5 (8,3)	14 (9,3)
Інтраопераційна крововтрата, мл	120,6 ± 32,5*	310,5 ± 51,4
Тривалість операції, хв	208,3 ± 27,6*	66,8 ± 14,2
Зрошення сечового міхура після операції, год	11,1 ± 4,2*	76,7 ± 9,2
Термін дренивання сечового міхура уретральним катетером, дні	5,1 ± 1,4*	7,2 ± 1,3
Післяопераційний ліжко-день, n	5,3 ± 1,2*	14,1 ± 2,8

Примітки: \* – p < 0,05; ЛРАП – лапароскопічна робот-асистована простатектомія; ПЗ – передміхурова залоза; ASA – American Society of Anesthesiologists.

Таблиця 2

**Ранні післяопераційні ускладнення у хворих, які перенесли одномоментні черезміхурові відкриту та ЛРАП за Clavien – Dindo**

Ступінь ускладнення	Ускладнення у хворих після черезміхурової ЛРАП (n = 60), n (%)	Ускладнення у хворих після черезміхурової відкритої простатектомії (n = 150), n (%)
I	Гіпертермія після видалення уретрального дренажу 1 (1,7)	Гіпертермія після видалення уретрального дренажу 2 (1,3)
I	–	Тривале (більше ніж 3 дні) виділення сечі через надлобову рану 6 (4)
I	Гостра затримка сечі 1 (1,7)	Гостра затримка сечі 2 (1,3)
I	–	Стресове нетримання сечі 2 (1,3)
I	–	Гіпертонічний криз 3 (2)
I	–	Пневмонія 2 (1,3)
I	–	Гострий чи загострення хронічного пієлонефриту 7 (4,7)
I	–	Гострий епідидимоорхіт 1 (0,7)
II	–	Кровотеча та крововтрата після операції, які потребували переливання компонентів крові 11 (7,3)
IIIa	–	–
IIIb	Рання (до 24 год після операції) кровотеча з ложа ПЗ 1 (1,7)	–
IVa	–	Післяопераційна гіпотонія 6 (4)
IVa	–	Гострий коронарний синдром 1 (0,7)
IVa	–	Тромбоемболія дрібних гілок легеневої артерії 1 (0,7)
IVb	–	–
V	–	–
Усього	3 (5)*	44 (29,3)

Примітки: \* – p < 0,05; ЛРАП – лапароскопічна робот-асистована простатектомія; ПЗ – передміхурова залоза.

у відділення анестезіології та інтенсивної терапії для проведення медикаментозної терапії й моніторингу загального стану. Гострий чи загострення хронічного пієлонефриту також переважали у хворих після черезміхурової відкритої простатектомії (у 7 (4,7%) хворих), що було обумовлено завершенням операції надлобковим дренажу сечового міхура та швидким проникненням інфекції із сечового міхура в нирки за механізмом міхурово-сечовідних рефлюксів. Загальний відсоток післяопераційних ускладнень за Clavien – Dindo після виконання черезміхурової відкритої простатектомії статистично переважав над відсотком ускладнень після виконання ЛРАП (29,3 проти 5). Летальних випадків в обох групах хворих не зафіксовано.

Отже, ЛРАП характеризується мінімальною кількістю післяопераційних ускладнень, попри тривалість втручання. Ця кількість ускладнень відповідає даним літератури [23, 24].

Для об'єктивного оцінювання акту сечовипускання до та після виконання одномоментних відкритої та ЛРАП ми провели уродинамічні дослідження (урофлоуметрію) хворим зі збереженим актом сечовипускання (30 хворих із кожної групи) до та після операції на вітчизняному урофлоуметрі «Потік-К» (м. Дніпро). Для цього визначали максимальну швидкість потоку сечі ( $Q_{max}$ , мл/с) до операції та в день виписування з відділення;  $Q_{max}$  вважають найінформативнішим показником оцінювання акту сечовипускання, зокрема й обструктивного [25]. Середня  $Q_{max}$  до виконання одномоментної ЛРАП досягала  $8,4 \pm 1,4$  мл/с, після операції –  $25,2 \pm 2,6$  мл/с ( $p < 0,05$ ); до і після одномоментної черезміхурової відкритої простатектомії –  $7,2 \pm 1,4$  мл/с та  $24,9 \pm 2,9$  мл/с відповідно ( $p < 0,05$ ) (табл. 3).

Таким чином, одномоментні відкрита та ЛРАП дають змогу ефективно (до нормальних показників) від-

новити акт сечовипускання у хворих із ДГПЗ великих розмірів ( $> 80$  см<sup>3</sup>).

Спостереження (повторний огляд та стаціонарне лікування, телефонне опитування) за хворими обох груп провели протягом перших 2 років після операції з метою виявлення віддалених ускладнень обох хірургічних втручань. Ускладнення амбулаторного періоду спостереження після одномоментних відкритої та ЛРАП подані в табл. 4. Не всіх хворих вдалося повторно оглянути й опитати з різних причин (кількість оглянутих та опитаних хворих наведено в дужках).

1 (0,9%) пацієнту після залобкової відкритої простатектомії через стриктуру шийки виконали трансуретральну резекцію шийки сечового міхура. Хворому (0,9%) з післяопераційною стриктурою цибулинного відділу сечівника успішно виконали бужування сечівника металевими бужами. Гострий епідидимоорхіт виник у хворих обох груп, яким не проводили двобічні калиткові вазорезекції. Призначали антибактеріальну, протизапальну та протинабрякову терапію. Стан хворих покращився, і жодного разу не доводилось оперувати їх. Камінь сечового міхура невеликих розмірів (до 1 см) виник в 1 (0,9%) хворого після черезміхурової відкритої простатектомії. Його вдалося фрагментувати за допомогою трансуретральної контактної ультразвукової цистолітотрипсії. Хворий (0,9%) із загостренням хронічного пієлонефриту після черезміхурової відкритої простатектомії проходив повторне стаціонарне лікування із застосуванням антибактеріальної, протизапальної та дезінтоксикаційної терапії. Стресове нетримання сечі, яке виникло в 1 (0,9%) хворого після черезміхурової відкритої простатектомії, після курсу консервативної терапії зникло.

Отже, під час аналізу віддалених результатів лікування хворих із ДГПЗ відзначено менше післяопера-

Таблиця 3

Показники середньої  $Q_{max}$  до та після виконання одномоментних черезміхурових відкритої та ЛРАП

Урофлоуметрія	Одномоментна черезміхурова ЛРАП (n = 30)	Одномоментна черезміхурова відкрита простатектомія (n = 30)
Середня $Q_{max}$ до операції, мл/с	$8,4 \pm 1,4$	$7,2 \pm 1,4$
Середня $Q_{max}$ після операції, мл/с	$25,2 \pm 2,6$	$24,9 \pm 2,9$

Примітки:  $Q_{max}$  – максимальна швидкість потоку сечі; ЛРАП – лапароскопічна робот-асистована простатектомія.

Таблиця 4

## Віддалені ускладнення після виконання одномоментних черезміхурових відкритої та ЛРАП

Ускладнення	Кількість ускладнень	
	Одномоментна черезміхурова ЛРАП (n = 45)	Одномоментна черезміхурова відкрита простатектомія (n = 110)
Стриктура шийки сечового міхура, n (%)	–	1 (0,9)
Стриктура сечівника, n (%)	–	1 (0,9)
Гострий епідидимоорхіт, n (%)	1 (2,2)	3 (2,7)
Камінь сечового міхура, n (%)	–	1 (0,9)
Загострення хронічного пієлонефриту, n (%)	–	1 (0,9)
Стресове нетримання сечі, n (%)	–	1 (0,9)
Усього, n (%)	1 (2,2)	8 (7,3)*

Примітки: \* –  $p < 0,05$ ; ЛРАП – лапароскопічна робот-асистована простатектомія.

ційних ускладнень після виконання ЛРАП. Остання дає змогу досягти кращих результатів лікування та меншу кількість безпосередніх і віддалених ускладнень, ніж одномоментна черезміхурова відкрита простатектомія.

### ВИСНОВКИ

Одномоментна ЛРАП характеризується більшою тривалістю виконання операції, але меншою інтра-

операційною крововтратою, відсутністю необхідності переливання компонентів крові, меншою кількістю післяопераційних ліжко-днів, мінімальною кількістю ранніх і віддалених післяопераційних ускладнень порівняно з одномоментною черезміхуровою відкритою простатектомією. Одномоментні ЛРАП та черезміхурова відкрита простатектомія дозволяють відновити акт сечовипускання у хворих із ДГПЗ великих розмірів (> 80 см<sup>3</sup>) до нормальних показників.

### Відомості про авторів

**Церковнюк Руслан Георгійович** – ТОВ «ІННОМЕД-ЦЕНТР ЕНДОХІРУРГІЇ», м. Вінниця; тел.: (098) 854-20-20. E-mail: [ruslan.urology@gmail.com](mailto:ruslan.urology@gmail.com)

ORCID: 0009-0005-7015-2696

**Горовий Віктор Іванович** – КНП «Вінницька обласна клінічна лікарня ім. М. І. Пирогова Вінницької обласної ради», м. Вінниця; тел.: (067) 194-82-59. E-mail: [gorovijvictor@gmail.com](mailto:gorovijvictor@gmail.com)

ORCID: 0000-0003-4911-5151

**Шапринський Володимир Олександрович** – Вінницький національний медичний університет ім. М. І. Пирогова; тел.: (0432) 55-39-10. E-mail: [surgery1@vnm.edu.ua](mailto:surgery1@vnm.edu.ua)

ORCID: 0000-0002-3890-6217

**Соснін Микола Дмитрович** – ДУ «Інститут урології ім. акад. О. Ф. Возіанова НАМН України», м. Київ; тел.: (0444) 86-99-84. E-mail: [sosnin-nd@hotmail.com](mailto:sosnin-nd@hotmail.com)

ORCID: 0000-0001-9937-9943

**Морару-Бурлеску Роман Петрович** – Вінницький національний медичний університет ім. М. І. Пирогова; тел.: (0432) 55-39-10. E-mail: [RBurlesku@gmail.com](mailto:RBurlesku@gmail.com)

ORCID: 0000-0002-6364-0959

**Чайка Олександр Михайлович** – Одеський національний медичний університет; тел.: (0487) 23-33-24. E-mail: [urolog.chaika@gmail.com](mailto:urolog.chaika@gmail.com)

ORCID: 0000-0001-7540-143X

**Омелянчук Сергій Анатолійович** – Вінницький національний медичний університет ім. М. І. Пирогова; тел.: (0432) 55-39-10. E-mail: [sergiy.omelyanchuk@gmail.com](mailto:sergiy.omelyanchuk@gmail.com)

ORCID: 0009-0000-2835-5979

**Ліваковський Сергій Костянтинович** – Вінницький національний медичний університет ім. М. І. Пирогова; тел.: (0432) 55-39-10. E-mail: [s.livakovskiy@gmail.com](mailto:s.livakovskiy@gmail.com)

ORCID: 0009-0000-5451-5649

**Верба Михайло Анатолійович** – Вінницький національний медичний університет ім. М. І. Пирогова; тел.: (0432) 55-39-10. E-mail: [mykhailoverba.vnm.edu.ua](mailto:mykhailoverba.vnm.edu.ua)

ORCID: 0009-0005-7789-4027

### Information about the authors

**Tserkovniuk Ruslan G.** – LLC “INNOMED-ENDOSURGERY CENTRE”, Vinnytsya; tel.: (098) 854-20-20. E-mail: [ruslan.urology@gmail.com](mailto:ruslan.urology@gmail.com)

ORCID: 0009-0005-7015-2696

**Horovyi Viktor I.** – CNPE “Vinnytsya regional Clinical Hospital named after N. I. Pirogov Vinnytsya Regional Council”, Vinnytsya; tel.: (067) 194-82-59. E-mail: [gorovijvictor@gmail.com](mailto:gorovijvictor@gmail.com)

ORCID: 0000-0003-4911-5151

**Shaprynskyi Volodymyr O.** – National Pirogov Memorial Medical University, Vinnytsya; tel.: (0432) 55-39-10. E-mail: [surgery1@vnm.edu.ua](mailto:surgery1@vnm.edu.ua)

ORCID: 0000-0002-3890-6217

**Sosnin Mykola D.** – SI “Academician O. F. Vozianov Institute of Urology of NAMS of Ukraine”, Kyiv; tel.: (0444) 86-99-84. E-mail: [sosnin-nd@hotmail.com](mailto:sosnin-nd@hotmail.com)

ORCID: 0000-0001-9937-9943

**Morar-Burlesku Roman P.** – National Pirogov Memorial Medical University, Vinnytsya; tel.: (0432) 55-39-10. E-mail: [RBurlesku@gmail.com](mailto:RBurlesku@gmail.com)

ORCID: 0000-0002-6364-0959

**Chaika Oleksandr M.** – Odesa National Medical University; tel.: (0487) 23-33-24. E-mail: [urolog.chaika@gmail.com](mailto:urolog.chaika@gmail.com)

ORCID: 0000-0001-7540-143X

**Omelyanchuk Serhii A.** – National Pirogov Memorial Medical University, Vinnytsya; tel.: (0432) 55-39-10. E-mail: [sergiy.omelyanchuk@gmail.com](mailto:sergiy.omelyanchuk@gmail.com)

ORCID: 0009-0000-2835-5979

**Livakovskiy Serhii K.** – National Pirogov Memorial Medical University, Vinnytsya; tel.: (0432) 55-39-10. E-mail: [s.livakovskiy@gmail.com](mailto:s.livakovskiy@gmail.com)

ORCID: 0009-0000-5451-5649

**Verba Mykhailo A.** – National Pirogov Memorial Medical University, Vinnytsya; tel.: (0432) 55-39-10. E-mail: [mykhailoverba.vnm.edu.ua](mailto:mykhailoverba.vnm.edu.ua)

ORCID: 0009-0005-7789-4027

## ПОСИЛАННЯ

1. Noweir A, Abusamra A, Al Zarooni A, Binbay M, Doble A, Tariq L, et al. Prevalence of benign prostatic hyperplasia among the adult general population of five Middle Eastern Countries: Results of the SNAPSHOT programme. Arab J Urol. 2022;20(1):14-23. doi: 10.1080/2090598X.2021.2010451.
2. Wang W, Guo Y, Zhang D, Tian Y, Zhang X. The prevalence of benign prostatic hyperplasia in mainland China: evidence from epidemiological surveys. Sci Rep. 2015;5:13546. doi: 10.1038/srep13546.
3. GBD 2019 Benign Prostatic Hyperplasia Collaborators. The global, regional, and national burden of benign prostatic hyperplasia in 204 countries and territories from 2000 to 2019: a systematic analysis for the Global Burden of Disease Study 2019. Lancet Healthy Longev. 2022;3(11):754-76. doi: 10.1016/S2666-7568(22)00213-6.
4. Gorovyi VI, Shaprynskyi VO, Baralo IV, Kapshuk OM. Retropubic prostatectomy in the surgical treatment of benign prostatic hyperplasia: manual. Vinnytsia: TVORY LLC; 2021. 336 p.
5. Arnold MJ, Gaillardetz A, Ohiokehai J. Benign prostatic hyperplasia: Rapid evidence review. Am Fam Physician. 2023;107(6):613-22.
6. Sandhu JS, Bixler BR, Dahm P, Goueli R, Kirkby E, Stoffel JT, et al. Management of lower urinary tract symptoms attributed to benign prostatic hyperplasia (BPH): AUA guideline amendment 2023. J Urol. 2024;211(1):11-9. doi: 10.1097/JU.0000000000003698.
7. Choi B, Yafi FA. Simple Prostatectomy: Overview, preparation, technique [Internet]. Medscape; 2023. Available from: <https://emedicine.medscape.com/article/445996-overview?form=fpf>.
8. Lisovyi VM, Shevchuk MM. Urology. Kyiv: VSV "Meditsyna"; 2018. 432 p.
9. John H, Wagner C, Padevit C, Witt JH. From open simple to robotic-assisted simple prostatectomy (RASP) for large benign prostate hyperplasia: the time has come. World J Urol. 2021;39(7):2329-36. doi: 10.1007/s00345-020-03508-1.
10. Fuller E. Six successful and successive cases of prostatectomy. J Cutan Genitourin Dis. 1895;13:229-231. Available from: <https://collections.nlm.nih.gov/ext/dw/101314149/PDF/101314149.pdf>.
11. Millin T. Retropubic prostatectomy; a new extravesical technique; report of 20 cases. Lancet. 1945;2(6380):693-6. doi: 10.1016/s0140-6736(45)91030-0.
12. Saha SK. Transcervical prostatectomy. Urology. 1980;16(5):481-4. doi: 10.1016/0090-4295(80)90600-7.
13. Mariano MB, Graziottin TM, Tefilli MV. Laparoscopic prostatectomy with vascular control for benign prostatic hyperplasia. J Urol. 2002;167(6):2528-9.
14. Sotelo R, Clavijo R, Carmona O, Garcia A, Banda E, Miranda M, et al. Robotic simple prostatectomy. J Urol. 2008;179(2):513-5. doi: 10.1016/j.juro.2007.09.065.
15. Wu SY, Chang CL, Chen CI, Huang CC. Comparison of acute and chronic surgical complications following robot-assisted, laparoscopic, and traditional open radical prostatectomy among men in Taiwan. JAMA Netw Open. 2021;4(8):e2120156. doi: 10.1001/jamanetworkopen.2021.20156.
16. Obi AO, Odo C, Ogolo DE, Okeke CJ, Ulebe AO, Afoguo EN. Open prostatectomy for benign prostatic hyperplasia: A critical analysis of patient presentation and surgical outcomes in a contemporary series. Niger J Clin Pract. 2023;26(9):1326-34. doi: 10.4103/njcp.njcp\_55\_23.
17. Gravas S, Cornu JN, Gacci M. EAU Guidelines on management of non-neurogenic male lower urinary tract symptoms (LUTS), including benign prostatic obstruction (BPO). Arnhem: EAU; 2025. 122 p.
18. Dotzauer R, La Torre A, Thomas A, Brandt MP, Böhm K, Mager R, et al. Robot-assisted simple prostatectomy versus open simple prostatectomy: a single-center comparison. World J Urol. 2021;39(1):149-56. doi: 10.1007/s00345-020-03168-1.
19. Cho JM, Moon KT, Lee JH, Choi JD, Kang JY, Yoo TK. Open simple prostatectomy and robotic simple prostatectomy for large benign prostatic hyperplasia: Comparison of safety and efficacy. Prostate Int. 2021;9(2):101-06. doi: 10.1016/j.pmi.2020.11.004.
20. Scarocella S, Castellani D, Gauhar V, Teoh JY, Giuliani C, Piazza P, et al. Robotic-assisted versus open simple prostatectomy: Results from a systematic review and meta-analysis of comparative studies. Investig Clin Urol. 2021;62(6):631-40. doi: 10.4111/icu.20210297.
21. Tserkovniuk RH, Horovyi VI, Shaprynskyi VO, Sosnin MD, Moraru-Burlesku RP, Kapshuk OM, et al. First experience of performing laparoscopic robot-assisted prostatectomy in surgical treatment of large benign prostatic hyperplasia (more than 80 cm<sup>3</sup>). Rep Vinnytsia Nation Med Univ. 2025;29(2):269-75. doi: 10.31393/reports-vnmedical-2025-29(2)-16.
22. Gorovyi VI, Shaprynskyi VO, Kapshuk OM, Tserkovniuk RG, Moraru-Burlesku RP, Yatsyna OI. Surgical treatment of large-volume benign prostatic hyperplasia: transvesical prostatectomy (open, laparoscopic, robot-assisted). Vinnytsia: TVORY; 2023. 380 p.
23. Xia Z, Li J, Yang X, Jing H, Niu C, Li X, et al. Robotic-assisted vs. open simple prostatectomy for large prostates: A meta-analysis. Front Surg. 2021;8:695318. doi: 10.3389/fsurg.2021.695318.
24. Xu B, Wang L, Zhu Q, Ai X, Guan W, Ding G, et al. A review based on expert opinions for robot-assisted simple prostatectomy for large benign prostatic hyperplasia. Asian J Urol. 2025;12(3):290-4. doi: 10.1016/j.ajur.2025.03.002.
25. Abrams P, Cardozo L, Wagg A, Wein A. Incontinence: 6th International Consultation on Incontinence. Tokyo: International Continence Society; 2017. 381 p.

Стаття надійшла до редакції 22.01.2026. – Дата першого рішення 30.01.2026. – Стаття подана до друку 26.02.2026