

Рефлюкс-зумовлені ускладнення у хворих з хронічним калькульозним простатитом та гіперплазією передміхурової залози після оперативного видалення гіперплазії та каменів передміхурової залози

М.І. Ухаль, О.М. Семанів, І.П. Пустовойт, Г.П. Самунжі

Одеський національний медичний університет

Мета дослідження: аналіз ефективності профілактики рефлюкс-зумовлених ускладнень у пацієнтів з хронічним калькульозним простатитом та гіперплазією передміхурової залози після оперативного видалення гіперплазії та каменів передміхурової залози.

Матеріали та методи. У дослідження увійшли пацієнти з гіперплазією та каменями передміхурової залози віком 56–70 років. Обстежуваних було розподілено на дві групи. До першої групи включено 28 пацієнтів, яким було проведено ретроспективне дослідження рефлюкс-пієлонефриту та епідидиміту після оперативного видалення гіперплазованих тканин та каменів передміхурової залози без застосування патогенетично обґрунтованої профілактики. До другої групи включено 26 пацієнтів, яким було проведено дослідження рефлюкс-пієлонефриту та епідидиміто-орхіту після оперативного видалення гіперплазованих тканин та каменів передміхурової залози із застосуванням патогенетичних обґрунтованої медикаментозної терапії.

Обстежуваним проводили об'єктивне, лабораторне, бактеріологічне та біохімічне дослідження, УЗД передміхурової залози та сечового міхура. Кровотік у передміхуровій залозі вивчали за допомогою доплерографії.

Результати. Було встановлено, що у пацієнтів першої групи, яким застосовували традиційне медикаментозне лікування у післяопераційний період, гострий рефлюкс-пієлонефрит розвинувся у 14,2 %, епідидиміт – у 17,8 %. Хворим другої групи у післяопераційний період разом із традиційною медикаментозною терапією призначали один із блокаторів альфа1-адренорецепторів та супозиторії з нестероїдним препаратом. У пацієнтів другої групи не зафіксовано після оперативного лікування гострий рефлюкс-пієлонефрит, а епідидиміт розвинувся в 1 (3,3 %) із 26 пацієнтів.

Висновки. Встановлено, що ефективним методом профілактики розвитку рефлюкс-зумовленого пієлонефриту та епідидиміту є призначення пацієнтам у ранні терміни після оперативного видалення гіперплазованих тканин і каменів передміхурової залози з метою усунення спастично-зумовленої обструкції блокатора альфа1-адренорецепторів, а також зменшення за допомогою нестероїдного препарату активності запального процесу та набряку в передміхуровій залозі та в шийці сечового міхура.

Ключові слова: калькульозний простатит, гіперплазія передміхурової залози, післяопераційні рефлюкс-зумовлені ускладнення.

Reflux-related complications in patients with chronic calculous prostatitis and benign prostate hyperplasia after surgical removal of prostatic hyperplasia and stones.

M.I. Ukhal, O.M. Semaniv, I.P. Pustovoyt, H.P. Samumzhi

The objective: to analyze the effectiveness of prevention of reflux-related complications in patients with chronic calculous prostatitis and prostatic hyperplasia after surgical removal of prostatic hyperplasia and stones.

Materials and methods. The study included patients 56–70 years old with prostatic hyperplasia and stones. They were divided into two groups. The first group included 28 patients who underwent a retrospective study of reflux pyelonephritis and epididymitis after surgical removal of hyperplastic tissues and stones of the prostate gland without the use of pathogenetically justified prophylaxis. The second group included 26 patients who underwent a study of reflux pyelonephritis and epididymo-orchitis after surgical removal of hyperplastic tissues and stones of the prostate gland with the use of pathogenetic justified drug therapy.

The patients underwent objective, laboratory, bacteriological and biochemical research, ultrasound examination of the prostate gland and bladder. Blood flow in the prostate gland was studied by Doppler.

Results. In 14.2 % of patients in the first group, who received traditional medical treatment in the postoperative period, acute reflux pyelonephritis developed, in 17.8 % – epididymitis. Patients of the second group were prescribed one of the alpha1-adrenoceptor blockers and suppositories with a non-steroidal drug in the postoperative period together with traditional medical

therapy. In patients of the second group, acute reflux pyelonephritis was not determined after surgical treatment, and epididymitis developed in 1 (3.3 %) of 26 persons.

Conclusions. It has been determined that the prescription of alpha1-adrenoceptor blocker is an effective method of preventing of reflux-related pyelonephritis and epididymitis development in the patients in the early postoperative period after surgical removal of hyperplastic tissues and stones of the prostate gland in order to eliminate spastic obstruction, as well as prescription of non-steroidal drug to reduce the inflammatory process and edema in the prostate and bladder neck.

Keywords: *calculous prostatitis, prostatic hyperplasia, postoperative reflux-related complications.*

Припущення щодо можливої ролі порушення уретральної уродинаміки у розвитку простатиту нами достовірно підтверджено морфологічним дослідженням в експерименті на моделі рефлюкс-простатиту у тварин [1–3]. Разом з рефлюксованою сечею в ацинуси і тканину передміхурової залози із сечівника потрапляє бактеріальна мікрофлора, яка зазвичай завжди присутня в уретрі [4–6]. Ця мікрофлора в умовах запального набряку та стенозу вивідних проток ацинусів призводить до розвитку бактеріального запалення, що може носити як гострий характер, так і персистувати у структурах передміхурової залози, підтримуючи разом з іншими факторами хронічний запальний процес [7–10].

За наявності уретропростатичного рефлюксування сечі, що триває, і прогресуванні хронічного абактеріального або бактеріального простатиту розвивається так званий простатичний синдром порушення сечовипускання (уродинаміки), що нерідко призводить до гіпертрофії дєтрузора, розладам кровообігу та іннервації в системі малого таза. Унаслідок цього виникає прогресування простатиту з розвитком у парауретральній зоні передміхурової залози каменів, циститу та синдрому хронічного тазового болю [11–16]. Ці ускладнення фіксують практично в усіх пацієнтів з хронічним калькульозним простатитом [17, 18]. Супутній хронічний простатит суттєво ускладнює перебіг захворювання у пацієнтів з гіперплазією передміхурової залози [19–22].

У літературі є багаточисленні дані про ефективність застосування альфа1-адреноблокаторів у комплексному лікуванні хворих на хронічний простатит/синдром хронічного тазового болю та у пацієнтів з гіперплазією передміхурової залози [23–26]. Разом з тим, на наш погляд, до сьогодні недостатньо уваги приділяється питанню рефлюкс-обумовлених ускладнень (рефлюкс-пієлонефриту та епідидиміту), що розвиваються у ранні терміни після оперативного видалення гіперплазованих тканин передміхурової залози у пацієнтів із супутнім хронічним калькульозним простатитом, призводять до уретральної обструкції та підвищення тиску в рановій зоні та в сечовому міхурі в рановій зоні [27, 28].

Мета дослідження: на прикладах власних досліджень та ретроспективного аналізу історій хвороби вивчити частоту розвитку рефлюкс-пієлонефриту та епідидиморхіту у хворих після оперативного видалення гіперплазованих тканин та каменів передміхурової залози без застосування та із застосуванням патогенетично обґрунтованої профілактики розвитку зазначених ускладнень.

МАТЕРІАЛИ ТА МЕТОДИ

Дослідження проведено у 54 пацієнтів з гіперплазією та каменями передміхурової залози віком, які перебували на стаціонарному лікуванні в урологічному відділенні обласної клінічної лікарні м. Одеси. Вік хворих

становив від 56 до 70 років (середній вік – 65,5 року). Тривалість клінічних проявів захворювання (дизурія, ноктурія тощо) – від 3 до 5 років. Досліджувані хворі були розподілені на дві групи.

У першу групу увійшли 28 хворих з доброякісною гіперплазією та наявністю каменів у передміхуровій залозі, яким було проведено ретроспективне дослідження рефлюкс-пієлонефриту та епідидиміту після оперативного видалення гіперплазованих тканин та каменів передміхурової залози без застосування патогенетично обґрунтованої профілактики. Цій групі хворих у післяопераційний період проводили традиційне медикаментозне лікування (антибактеріальна терапія, анальгетики, антикоагулянти та симптоматичне лікування).

До другої групи увійшли 26 пацієнтів з доброякісною гіперплазією та наявністю каменів у передміхуровій залозі, яким було проведено дослідження рефлюкс-пієлонефриту та епідидиморхіту після оперативного видалення гіперплазованих тканин та каменів передміхурової залози із застосуванням патогенетично обґрунтованої медикаментозної терапії. Хворим другої групи у післяопераційний період разом із традиційною медикаментозною терапією, на 3–4-у добу після операції для усунення спазму сечівника та шийки сечового міхура (функціональної обструкції) призначали один із блокаторів альфа1-адренорецепторів (по 4 мг 1 раз на добу на ніч після вживання їжі протягом 30 днів). Для зменшення активності запального процесу та набряку в передміхуровій залозі і в шийці сечового міхура з 3-го дня після операції призначали супозиторії з нестероїдним препаратом (по 50 мг один раз на добу протягом 7 днів).

Усім хворим проводили об'єктивне, лабораторне, бактеріологічне та біохімічне дослідження, УЗД передміхурової залози та сечового міхура. Кровотік у передміхуровій залозі вивчали за допомогою доплерографії. Для діагностики уретропростатичного рефлюксу у деяких хворих до оперативного втручання використовували МРТ органів таза з контрастуванням за розробленою раніше методикою [29]. Пацієнтам також було визначено в сироватці крові вміст простатоспецифічного антигену. Структуру виділених під час трансуретральної електрорезекції каменів передміхурової залози вивчали шляхом петроскопії препаратів із цих каменів.

РЕЗУЛЬТАТИ ДОСЛІДЖЕННЯ ТА ЇХ ОБГОВОРЕННЯ

У результаті проведених досліджень було встановлено, що практично всі хворі звернулися зі скаргами на виражену дизурію, ноктурію. Більшість із цих хворих скаржилися на наявність хронічного тазо-

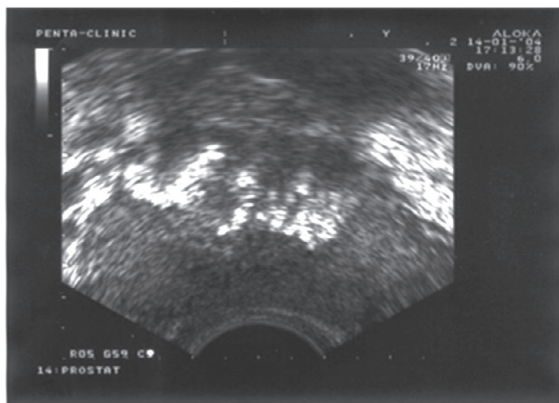


Рис. 1. Каміні передміхурової залози (УЗД) хворого Д., 63 роки, з гіперплазією та каменями передміхурової залози

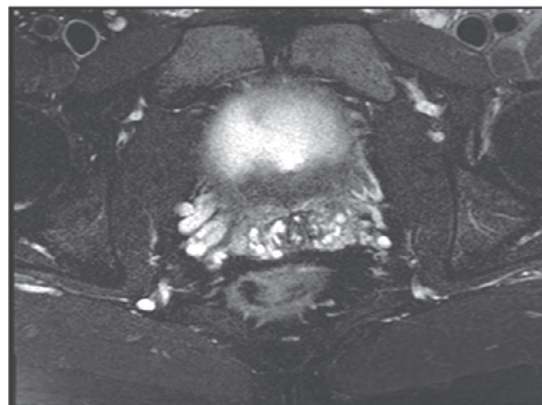


Рис. 2. Уретро-простатичний рефлюкс сечі у хворого П., 61 рік, з гіперплазією передміхурової залози (МРТ)

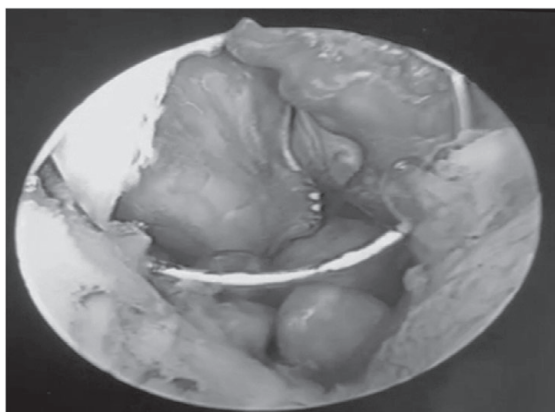


Рис. 3. Хворий П., 68 років. Видалення каменів передміхурової залози під час трансуретральної електрорезекції гіперплазованих тканин простати

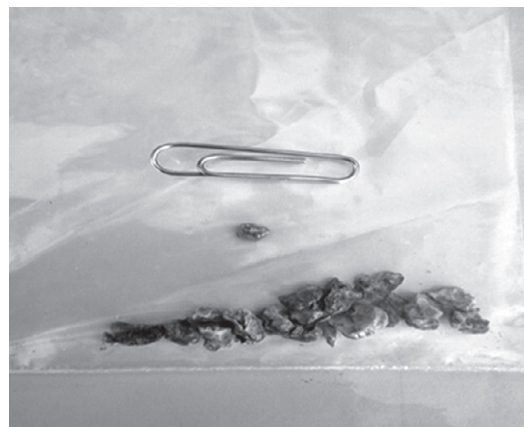

Рис. 4. Хворий П., 68 років. Видалені камені передміхурової залози під час електрорезекції гіперплазованих тканин простати

вого болю. За даними УЗД, об'єм гіперплазованих тканин зазвичай не перевищував 65 см³, а камені локалізувались переважно в парауретральній зоні передміхурової залози (рис. 1). За допомогою МРТ із контрастуванням було підтверджено уретропростатичне рефлюксування сечі в парапростатичну зону у хворих з гіперплазією та конкрементами передміхурової залози (рис. 2).

Оперативне втручання у цих хворих проведено у зв'язку з вираженою іритативною та обструктивною симптоматикою. Симптоми порушення сечовиділення (IPSS) у цих хворих у середньому становили 23,2±2, а якість життя (QoL) – 4,8±0,9 бала. Усім пацієнтам виконували трансуретральну електрорезекцію гіперплазованих тканин з одночасним видаленням каменів передміхурової залози, які нерідко досягали 5–9 мм (рис. 3, 4).

При петроскопічному дослідженні видалених каменів їх структура була близька до сечових каменів із нирок. Так, неорганічні сольові кристали у видалених із передміхурової залози каменів коливались від 80 % до 65 %. Серед органічних речовин у структурі видалених каменів крім десквамованого епітелію була велика




Рис. 5. Адгезовані лейкоцити та бактерії у структурі фосфорнокислого каменя передміхурової залози. Забарвлення зеленим міцним та азуром А. × 400

кількість адгезованих на сольових кристалах лейкоцитів та бактерії (рис. 5).

Під час проведення морфологічного дослідження видалених гіперплазованих тканин передміхурової залози у всіх хворих верифіковано ознаки запального процесу у цих тканинах.

Після видалення уретрального дренажу (4–5-а доба) і початку самостійного сечовиділення гострий висхідний пієлонефрит у хворих першої групи (із застосуванням традиційного медикаментозного лікування) у післяопераційний період (6–8-а доба) розвинувся у 5 (14,2 %) із 28 осіб, а епідидиміт (10–14-а доба) – у 5 (17,8 %) із 44. У хворих другої групи (із застосуванням блокаторів альфа1-адренорецепторів та нестероїдних препаратів) гострий висхідний пієлонефрит не розвинувся у жодного хворого, а епідидиміт – в 1 (3,3 %) із 26.

ВИСНОВКИ

Використання у хворих у ранні терміни після оперативного видалення гіперплазованих тканин і каменів передміхурової залози з метою усунення спастично-зумовленої обструкції блокатора альфа1-адренорецепторів, а також за допомогою нестероїдного препарату зменшення активності запального процесу та набряку у передміхуровій залозі та в шийці сечового міхура є ефективним методом профілактики розвитку рефлюкс-зумовленого пієлонефриту та епідидиміту.

Відомості про авторів

Ухаль Михайло Іванович – д-р мед. наук, проф., кафедра урології та нефрології, Національний університет охорони здоров'я, м. Одеса. *E-mail: michaelukhal@ukr.net.*

ORSD: 0000-0001-5356-8984

Семанів Олег Мирославович – канд. мед. наук, асистент, кафедра урології та нефрології, Національний університет охорони здоров'я, м. Одеса

ORSD: 0000-0001-9395-4089

Пустовойт Іван Петрович – канд. мед. наук, асистент, кафедра урології та нефрології, Національний університет охорони здоров'я, м. Одеса

ORSD: 0000-0002-8323-849X

Самунжі Георгій Афанасійович – аспірант, кафедра урології та нефрології, Національний університет охорони здоров'я, м. Одеса

ORSD: 0000-0002-0349-1867

Information about the authors

Ukhal Michael I. – MD, PhD, DSc, Professor, Department of Urology and Nephrology, National Healthcare University of Ukraine, Odessa. *E-mail: michaelukhal@ukr.net.*

ORSD: 0000-0001-5356-8984

Semaniv Oleg M. – MD, PhD, Assistant of Professor, Department of Urology and Nephrology, National Healthcare University of Ukraine, Odessa

ORSD: 0000-0001-9395-4089

Pustovoit Ivan P. – MD, PhD, Assistant of Professor, Department of Urology and Nephrology, National Healthcare University of Ukraine, Odessa

ORSD: 0000-0002-8323-849X

Samunzhi Heorgy A. – MD, PhD-student, Department of Urology and Nephrology, National Healthcare University of Ukraine, Odessa

ORSD: 0000-0002-0349-1867

ПОСИЛАННЯ

- Persson BE, Ronguist G. Evidence for a mechanistic association between nonbacterial prostatitis and levels of urate and creatinine in expressed prostatic secretion. *J Urol* (Baltimore). 1996;155(3):958-60.
- Uhal OM, inventor. Odessa State Medical University, patent holder. A method of modeling chronic prostatitis. Patent No. 47121. 2010 Jan 11. Ukraine.
- Ukhal OM, Ukhal MY, Kostev FI, Ulyanov VO. Peculiarities of morphogenesis of experimental reflux-induced chronic prostatitis. *Men's health*. 2010;(4):137-40.
- Nickel JC, Downey J, Johnston B, Clark J, Canadian Prostatitis Research Group. Predictors of patient response to antibiotic therapy for the chronic prostatitis/chronic pelvic pain syndrome: a prospective multicenter clinical trial. *J Urol*. 2001;165(5):1539-44.
- Naber KG. Chronic (Bacterial) Prostatitis. *Complicated Urinary Tract Infections: Lectures in Hospital Infections*. London; 2003, p. 13-31.
- Rudick CN, Berry RE, Johnson JR, Johnston B, Klumpp DJ, Schaeffer AJ, et al. Uropathogenic *Escherichia coli* induces chronic pelvic pain. *Infect Immun*. 2011;79(2):628-35. doi: 10.1128/IAI.00910-10.
- Krieger JN, Riley DE. Bacteria in the chronic prostatitis-chronic pelvic pain syndrome: molecular approaches to critical research questions. *J Urol*. 2002;167(6):2574-83.
- Nadler RB, Collins MM, Propert KJ, Mikolajczyk SD, Knauss JS, Landis JR, et al. Prostate-specific antigen test in diagnostic evaluation of chronic prostatitis/chronic pelvic pain syndrome. *Urol*. 2006;67(2):337-42. doi: 10.1016/j.urology.2005.08.031.
- Garcia-Castillo M, Morosini MM, Galvez M. Differences in biofilm development and antibiotic susceptibility among clinical *Ureaplasma urealyticum* and *Ureaplasma parvum* isolates. *J Antimicrob Chemother*. 2008;62(5):1027-30. doi: 10.1093/jac/dkn337.
- Cai T. Epidemiological features and resistance pattern in uropathogens isolated from chronic bacterial prostatitis. *J Microbiol*. 2011;49(3):448-54. doi: 10.1007/s12275-011-0391-z.
- Propert KJ, Mc. Naughton-Collins M, Leiby BE. A prospective study of symptoms and quality of life in men with chronic prostatitis/chronic pelvic pain syndrome: the National Institutes of Health chronic prostatitis cohort study. *J Urol*. 2006;175(2):619-23. doi: 10.1016/S0022-5347(05)00233-8.
- Schaeffer AJ, Anderson RU, Krieger JN. The assessment and management of male pelvic pain syndrome, including prostatitis. *Management 6th International Consultation on New Developments in Prostate Cancer and Prostate Disease*. Paris; 2006, p. 341-85.
- Nickel JC. The relationship between prostate inflammation and lower urinary tract symptoms: examination of baseline from the REDUCE trial. *Eur Urol*. 2008;54(6):1379-84. doi: 10.1016/j.eururo.2007.11.026.
- Wagenlehner FM, Naber KG, Bschiepfer T, Braehler E, Weidner W. Prostatitis and Male Pelvic Pain Syndrome Diagnosis and Treatment. *Dtsch Arztebl Int*. 2009;106(11):175-83. doi: 10.3238/arztebl.2009.0175.
- Uhal OM. Functional disorders of urodynamics of the lower urinary tract and their role in the development and progression of chronic prostatitis and cystitis (experimental and clinical studies) [abstract]. *Kyiv: State Institute of Urology of the National Academy of Sciences of Ukraine*; 2011. 37 p.
- Cai T, Mazzoli S, Meacci F, Boddi V, Mondaini N, Malossini G, et al. Epidemiological features and resistance pattern in uropathogens isolated from chronic bacterial prostatitis. *J Microbiol*. 2011;49(3):448-54. doi: 10.1007/s12275-011-0391-z.
- Kulchavenya EV, Neymark AI. Prostatitis. *Diagnostics and treatment*. Moscow: GEOTAR-media; 2010. 256 p.

18. Zhao WP, Li YT, Chen J, Zhang Z-G, Jiang H, Xia D, et al. Prostatic calculi influence the antimicrobial efficacy in men with chronic bacterial prostatitis. *Asian J Androl.* 2012;15(4):715-20. doi: 10.1038/aja.2012.40.
19. Simeone C, Pezzotti G, Zani D. Is symptomatic benign prostatic hypertrophy due to an autonomic disease? In: Abstracts from the 14th Congress of the EAU. 1999 April 10-13; Stockholm. Stockholm: European Association of Urology; 1999; 196 p. doi: 10.1159/isbn.978-3-318-06207-6.
20. Kefi A, Koseoglu H, Celebi I. Relation of high PSA accompanying acute urinary retention with prostatitis. In: Abstracts from the XIXth Congress of the EAU. Vienna: European Association of Urology; 2004. p. 144.
21. Nickel JC. Inflammation and benign prostatic hyperplasia. *Urol Clin North Am.* 2008;35(1):109-15. doi: 10.1002/pros.21027.
22. Nickel JC, Roehrborn CG, O'Leary MP. The relationship between prostate inflammation and lower urinary tract symptoms: examination of baseline from the REDUCE. *Eur Urol.* 2008;54(6):1385-8. doi: 10.1016/j.eururo.2007.11.026.
23. Horpinchenko II, Gurzhenko Y. Use of the α -adrenoblocker Setegys in the treatment of patients with chronic prostatitis. *Men's health.* 2003;(3):60-3.
24. Pirogov VA, Bondarenko Y. The use of Omnic in the treatment of patients with urinary dysfunction of various origins. *Men's health.* 2005;(3):124-7.
25. Qin GD, Xiao MZ, Zhou YD, Yang J, He H-X, He Y, Zeng Y. Tamsulosin alters levofloxacin pharmacokinetics in prostates derived from rats with acute bacterial prostatitis. *Asian J Androl.* 2013;15(2):254-60. doi: 10.1038/aja.2012.134.
26. Magri V, Marras E, Restelli A, Wagenlehner FME, Perletti G. Multimodal therapy for category III chronic prostatitis/chronic pelvic pain syndrome in UPINTS phenotyped patients. *Exp Ther Med.* 2015;9(3):658-66. doi: 10.3892/etm.2014.2152.
27. Elmalić E, Ibrahim A, Cahlić A, Saad MS, Bahar YM. Risk factors in prostatectomy bleeding preoperative urinary infection is the only reversible factor. *Eur Urol.* 2000;37(2):199-204. doi: 10.1159/000020118.
28. Vozianov OF, Pasechnik SP, Gritsai VS. Influence of the chronic ignition process of the anterior sinus and sciatica on the symptoms of the lower sciatica paths in patients with benign hyperplasia of the anterior lesion. *Urol.* 2006;(4):12-4.
29. Uhal OM, inventor. Odesa State Medical University, patent holder. The method of non-invasive diagnosis of urethroprostatic reflux of urine in patients with chronic prostatitis according to O.M. Ukhal. Patent No. 44052. 2009 Sep 10. Ukraine.

Стаття надійшла до редакції 13.10.2022. – Дата першого рішення 17.10.2022. – Стаття подана до друку 28.11.2022