

Вибір методу та терміну дренування сечового міхура при доброякісній гіперплазії передміхурової залози

А.І. Бойко, О.В. Шмуліченко

Національна медична академія післядипломної освіти імені П.Л. Шупика, м. Київ

Доброякісна гіперплазія передміхурової залози (ДГПЗ) – це найбільш поширена причина інфравезикальної обструкції у чоловіків, але не єдина. За даними ДУ «Інститут урології НАМН України», поширеність ДГПЗ в Україні у 2013 році становила 1132,9 на 100 тис. дорослого чоловічого населення [1, 7]. За даними зарубіжних дослідників [8, 13], у 10% чоловіків з ДГПЗ віком 60–70 років протягом 5 років виникає епізод гострої або хронічної повної затримки сечі, а при 10-річному спостереженні гостра затримка сечі виникає у кожного третього. Очевидно, це зумовлено особливостями анатомії чоловічої статеві системи. Стан порушення відведення сечі із сечового міхура потребує катетеризації. Дренування сечового міхура раніше посіло особливе місце в медичній практиці. Ще в давньому Єгипті і Китаї застосовували катетеризацію сечового міхура. Термін «катетер» у перекладі з грецького означає «введений всередину». У 1929 році Фредерік Фолей представив медичному товариству перший уретральний катетер з балонною системою фіксації. **Ключові слова:** інфравезикальна обструкція, морфологічні зміни, дренування, дєтрузор.

Сечовий міхур є основним органом, що страждає від розвитку інфравезикальної обструкції (ІВО), спричиненої збільшеною передміхуровою залозою, і реагує змінами у стінці, які у свою чергу послідовно проходять три стадії: подразнення, компенсації та декомпенсації [4, 5].

Слід зазначити, що доброякісна гіперплазія передміхурової залози (ДГПЗ) у 52–80% хворих супроводжується морфологічними та метаболічними порушеннями з боку дєтрузора.

Таке ускладнення, як гостра затримка сечі, виникає у кожного третього пацієнта з ДГПЗ та потребує катетеризації сечового міхура.

Дренування сечового міхура у передопераційний період є серйозною проблемою, адже несе не лише позитивний, а й негативний вплив на сечовий міхур. Так 12,8% пацієнтів, яким провели дренування сечового міхура у передопераційний період, у післяопераційний період відзначали ускладнення, які представлені в основному епідидимітом, пієлонефритом, циститом та дисфункцією сечового міхура [3].

Ураховуючи дані спостережень за післяопераційними пацієнтами, необхідно отримати більш точні показники

дослідження морфологічних та метаболічних змін у сечовому міхурі за наявності уретрального катетеру та цистостомічного дренажу з метою прогнозу якості сечовивипускання після хірургічного лікування цих хворих.

Мета дослідження: вивчення доопераційних морфологічних та метаболічних змін у сечовому міхурі при ДГПЗ, наявності уретрального катетеру та цистостомічного дренажу, що дозволить точніше сформулювати принципи корекції функціональних порушень.

МАТЕРІАЛИ ТА МЕТОДИ

Нами обстежено 60 хворих які з приводу ДГПЗ з 2014 по 2017 рр. перебували на обстеженні та лікуванні на базах кафедри урології Національної медичної академії післядипломної освіти імені П.Л. Шупика.

Усім хворим були виконані хірургічні втручання: трансуретральна резекція ПЗ, відкрита черезміхурова простатектомія та лазерна вапоризація ПЗ.

Статистичне оброблення матеріалів дослідження проводили з використанням методів біометричного аналізу, реалізованих в пакетах програм EXCEL-2010® і SPSS 19.0, зокрема критерію Стьюдента (t), критерію Фішера (F). Різницю між порівнювальними величинами вважали статистично значущою при $p < 0,05$.

Вивчення структурних змін стінки сечового міхура проводили за допомогою світлової та електронної мікроскопії. Морфогістологічному дослідженню було піддано біоптат стінки сечового міхура, що був взятий у хворих всіх досліджуваних груп пацієнтів під час установа цистостомічного дренажу та проведення хірургічного втручання.

Метаболічні порушення проводили за допомогою визначення біохімічних продуктів перекисного окислення ліпідів (малоновый діальдегід у сечі та еритроцитах крові, нмоль/мл). Для коректного дослідження вмісту МДА у сечі відбір показників у хворих проводили за умови відсутності порушення роботи нирок, відсутності запального процесу, системних та хронічних захворювань, за яких відбувається підвищення МДА в сечі.

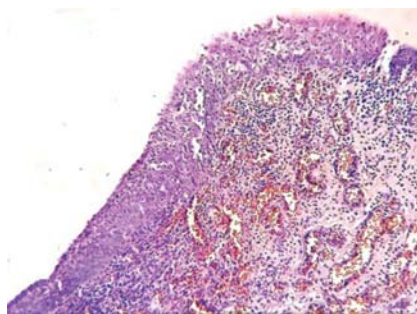
Стан системи антиоксидантного захисту оцінювали за показниками активності глутатіон-S-трансферази.

Пацієнтів було розподілено відповідно до проявів порушення сечовивипускання на три групи.

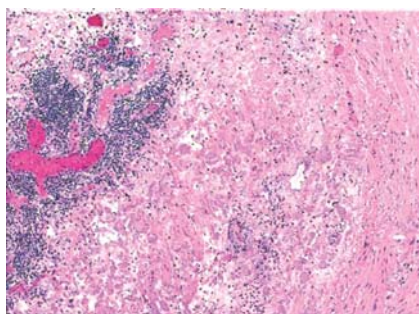
Таблиця 1

Розподіл хворих з гострою та хронічною повною затримкою сечі залежно від способу та терміну дренування сечового міхура

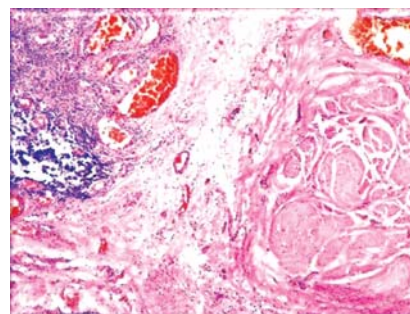
Термін дренування сечового міхура	Уретральний катетер	Цистостомічний дренаж
До 10 днів	12	3
10-20 днів	5	7
Більше 21 дня	10	4
Усього	27	14



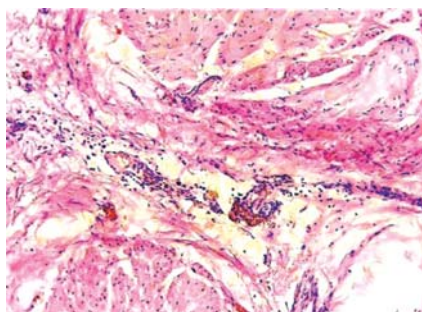
Мал. 1. Фрагмент слизової оболонки шийки сечового міхура, забарвлення гематоксилін-еозин, збільшення $\times 200$



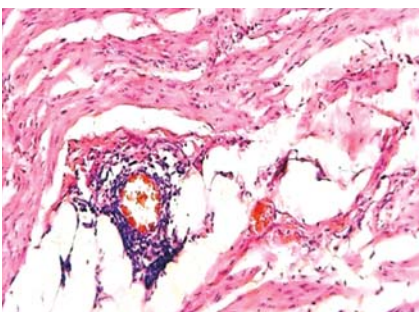
Мал. 2. Фрагмент слизової оболонки шийки сечового міхура, забарвлення гематоксилін-еозин, збільшення $\times 200$



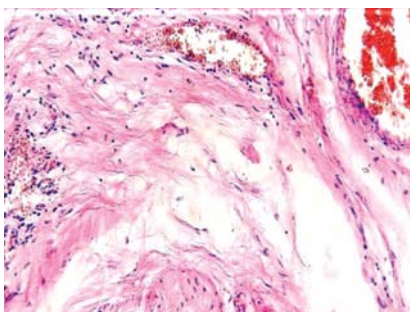
Мал. 3. Фрагмент м'язового шару стінки сечового міхура. Забарвлення гематоксилін-еозин, збільшення $\times 200$



Мал. 4. Фрагмент м'язового шару стінки сечового міхура. Забарвлення гематоксилін-еозин, збільшення $\times 200$



Мал. 5. Фрагмент м'язового шару стінки сечового міхура. Забарвлення гематоксилін-еозин, збільшення $\times 200$



Мал. 6. Фрагмент м'язового шару стінки сечового міхура. Забарвлення гематоксилін-еозин, збільшення $\times 200$

До I групи увійшли 27 пацієнтів з відсутністю сечовипускання (уретральний катетер), час катетеризації сечового міхура тривав від 3 діб до 2 міс.

До II групи – 14 пацієнтів, яким був накладений епіцистотмічний дренаж (термін утримання цистостомічного дренажу коливався від 5 діб до 6 міс).

До III групи (контрольної) – 19 пацієнтів із хронічною затримкою сечі.

У I групі пацієнтів із уретральним катетером загальна структура стінки сечового міхура була збережена, але зміни епітеліального шару та м'язової оболонки мали різні прояви, що також відрізнялися залежно від терміну дренивання.

При перебуванні на уретральному катетері до 10 днів: перехідний епітелій на верхівці та бокових стінках органа звичайної будови. У власній пластинці слизової оболонки відзначали дрібновогнищеву запальну лімфоплазмодитарну інфільтрацію. Окрім запальної інфільтрації у власній пластинці були наявні поодинокі гнізда фон Брунна. М'язовий шар стінки органу зберігає чіткий розподіл на внутрішній та зовнішній шар. Гладком'язові волокна звичайної будови. Фіксують повнокрів'я деяких судин у товщі м'язового шару.

У II групі пацієнтів із цистостомічним дренажем під час дренивання до 10 днів: у зоні встановлення стоми визначалися осередки ерозування перехідного епітелію. У власній пластинці слизової оболонки дифузна запальна лімфоплазмодитарна інфільтрація із домішком нейтрофільних сегментоядерних лейкоцитів, повнокрів'я дрібних судин, ділянками крововиливів. У м'язовому шарі у ділянці встановлення стоми визначалася вогнищева запальна інфільтрація, осередки грануляційної тканини.

У пацієнтів I групи з уретральним катетером (термін дренивання від 10 до 20 днів) загальна структура стінки сечового міхура порушена. Перехідний епітелій у ділянці верхівки та бокових стінок із ділянками реактивної гіперплазії, формуванням вогнищ фон Брунна, осередками залозистої метаплазії. У власній пластинці слизової оболонки

помірно-виражений набряк, дрібно-вогнищева запальна лімфоплазмодитарна інфільтрація, повнокрів'я дрібних судин, осередки крововиливів. Місцями відзначали тенденцію до формування фіброзної тканини у вигляді дрібних вогнищ. М'язовий шар стінки сечового міхура потовщений за рахунок гіпертрофії гладком'язових волокон. Гіпертрофія м'язового шару більш виражена у верхівці органа. Кровоносні судини м'язового шару з явищами повнокрів'я. Спостерігаються поодинокі периваскулярні лімфолазмодитарні інфільтрати у межах внутрішнього шару м'язової оболонки. Місцями відзначалося початкове заміщення гладком'язових волокон фіброзною тканиною (мал. 3).

У пацієнтів II групи із цистостомічним дренажем (термін дренивання від 10 до 20 днів). У зоні встановлення стоми визначалися осередки ерозування перехідного епітелію. У власній пластинці слизової оболонки вогнищеводифузна запальна лімфолазмодитарна інфільтрація із домішком нейтрофільних сегментоядерних лейкоцитів, повнокрів'я дрібних судин, осередками крововиливів. У м'язовому шарі у ділянці встановлення стоми визначалася вогнищева запальна інфільтрація, осередки грануляційної тканини. Гладком'язові волокна потовщені. У внутрішньому м'язовому шарі відзначається осередкове заміщення м'язових волокон фіброзною тканиною (мал. 4).

У пацієнтів I групи з уретральним катетером (термін дренивання більше 21 дня) у ділянці верхівки сечового міхура відзначали явища поширеного ерозування уротелію. У власній пластинці слизової оболонки виражений набряк, виражена лімфолазмодитарна інфільтрація, виражені явища фіброзу, повнокрів'я судин. Будова м'язового шару значно порушена. Відзначаються дистрофічні зміни гладком'язових волокон, поширені ділянки формування сполучної тканини, гіалінозу, повнокрів'я окремих судин, периваскулярні лімфоцитарні інфільтрати.

У пацієнтів II групи із цистостомічним дренажем (термін дренивання більше 21 дня): у ділянці встановлення

стоми ознаки хронічного запального процесу із нерівномірним набряком lamina propria, вогнищевими крововиливами, повнокров'ям судин, вогнищевим ерозуванням уротелію, зонами фіброзу та гіалінозу. У м'язовому шарі визначаються дистрофічні зміни гладком'язових волокон із зменшенням їхнього розміру, вогнища грануляційної тканини, зони фіброзу та гіалінозу, осередки крововиливів.

При електронній мікроскопії у пацієнтів присутні морфологічні ознаки хронічного запалення з відсутністю ексудатції та сегментоядерних лейкоцитів, але є вогнища скупчення огрядних клітин.

Запальна інфільтрація найбільш виражена у детрузорі при перебуванні на уретральному катетері більше 10 діб, або цистостомічному дренажі більше 20 діб.

Результати, отримані при світловій та електронній мікроскопії при довготривалому дренажу сечового міхура, свідчать про зміни у детрузорі тучних клітин, що зумовлюють запально-імунологічну клітинну реакцію.

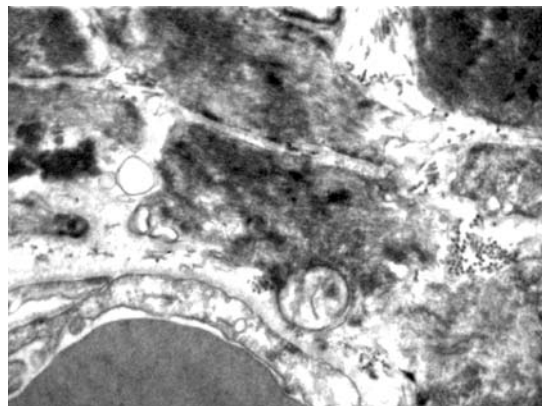
Аналіз літератури дозволяє стверджувати, що продукти інтерстиціальних огрядних клітин детрузора впливають на скорочення і розслаблення його гладких м'язів. Для огрядних клітин можливість впливу на м'язи детрузора і нервові елементи досить велика і зумовлена продукцією цими клітинами різноманітних речовин: біогенних амінів, протеоогліканів, лейкотрієнів, простагландинів, фактора активації тромбоцитів, деяких цитокінів; ТК здатні активізуватися і дегранулювати специфічно (IgE-реакції) і неспецифічно (пептиди, опіати тощо) [2, 9, 10, 12].

Важливим впливом огрядних клітин у розвитку дисфункції детрузора є переважно навколосудинне розташування цих клітин, тому при їхній активації і дегрануляції легко виникають стази і тромбози у мікросудинах з подальшою ішемією і гіпоксією детрузора [6, 11].

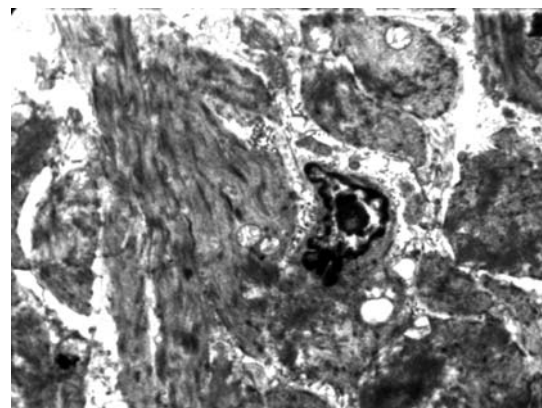
При морфологічному дослідженні біоптату стінки сечового міхура у контрольній групі з хронічною затримкою сечі не відмічалось змін в детрузорі, що характерні при довготривалому перебуванні на уретральному катетері чи цистостомічному дренажі. Натомість були відзначені зміни сечового міхура внаслідок інфравезикальної обструкції, що зумовлена ДГПЗ.

Враховуючи морфологічні зміни у стінці сечового міхура при різних способах дренажу сечового міхура уретральним катетером, або цистостомічним дренажем ми провели аналіз взаємозв'язків між цими даними та показниками ПОЛ-АОЗ сечі та крові.

Найбільш виражена позитивна кореляційна залежність між рівнем МДА сечі ($r=0,84$) та терміном дренажу уретральним катетером більше 10 діб, а також терміном дренажу уретральним катетером більше 21 доби ($r=0,93$; $p<0,05$).



Мал. 7. Фрагмент м'язового шару стінки сечового міхура, ЕМ збільшення $\times 4000$



Мал. 8. Фрагмент м'язового шару стінки сечового міхура, ЕМ збільшення $\times 3000$

Також встановлено позитивний кореляційний зв'язок між рівнем МДА сечі ($r=0,79$) та крові МДА ($r=0,71$) та терміном дренажу цистостомічним дренажем більше 21 доби. При проведенні порівняння показників АОС глутатіон-S-трансферази крові виявлено позитивний кореляційний зв'язок між терміном дренажу уретральним катетером до 10 діб ($r=0,78$) та цистостомічним дренажем до 20 діб ($r=0,69$; $p<0,05$).

Нами також встановлено негативну кореляційну залежність між вмістом глутатіон-S-трансферази крові ($r=-0,67$; $p<0,05$) та терміном дренажу сечового міхура цистостомічним дренажем більше 21 доби.

Таблиця 2

Кореляційна залежність між терміном та методом дренажу сечового міхура та показників ПОЛ та АОЗ у сечі та крові хворих з ДГПЗ до хірургічного лікування

Термін дренажу сечового міхура	Показники ПОЛ/АОС		
	МДА еритроцитів, мкмоль/л	МДА сечі, ммоль/л	глутатіон -S- трансферази крові, мккат/л
	<i>Уретральний катетер</i>		
До 10 днів	0,45 ($p>0,05$)	0,47 ($p>0,05$)	0,78 ($p<0,05$)
10-20 днів	0,49 ($p>0,05$)	0,84 ($p<0,05$)	-0,48 ($p>0,05$)
Більше 21 дня	0,58 ($p<0,05$)	0,93 ($p<0,05$)	-0,50 ($p>0,05$)
	<i>Цистостомічний дренаж</i>		
До 10 днів	0,44 ($p>0,05$)	0,48 ($p>0,05$)	0,69 ($p<0,05$)
10-20 днів	0,48 ($p>0,05$)	0,51 ($p>0,05$)	0,46 ($p>0,05$)
Більше 21 дня	0,79 ($p<0,05$)	0,71 ($p<0,05$)	-0,67 ($p<0,05$)

ВИСНОВКИ

У дослідженні взяли участь пацієнти, які перебували на уретральному катетері чи цистостомічному дренажі у доопераційний період з різним терміном дренивання. Виявлено, що це не призводить до відновлення функціональних та структурних можливостей стінки сечового міхура, про що свідчить гістологічне дослідження. Натомість не відзначається позитивних морфологічних змін стінки сечового міхура, а навпаки – посилення деструктивних змін. При перебуванні на уретральному катетері більше 10 діб та на цистостомічному дренажі більше 20 діб відзначаються ознаки хронічного циститу, а при електронній мікроскопії – більш значне накопичення огрядних клітин.

Наведені дані підтверджують значення активності огрядних клітин у патологічних процесах сечового міхура. Це яви-

ще прямо відповідає виявленим ознакам інтерстиціального запалення у детрузора, деструктивно-дистрофічних пошкоджень міоцитів і склерозування стінки сечового міхура. Кількість огрядних клітин і ступінь їхньої дегрануляції вище у групах пацієнтів із довготривалим перебуванням на уретральному катетері чи цистостомічному дренажі.

Аналізуючи дані, отримані у результаті біохімічних досліджень, показників АОС–ПОЛ дозволяє зробити певна низка узагальнень. За наявності інфравезикальної обструкції відзначається поступове збільшення ПОЛ та виснаження АОЗ, що зумовлює подальшу прогресію та пошкодження тканин сечового міхура. Спостерігають залежність показників АОС та ПОС за наявності довготривалого дренивання сечового міхура, що зумовлено прогресією деструктивно-запальних процесів.

Выбор метода и срока дренирования мочевого пузыря при доброкачественной гиперплазии предстательной железы

А.И. Бойко, А.В. Шмуличенко

Доброкачественная гиперплазия предстательной железы (ДГПЖ) – это наиболее распространенная причина инфравезикальной обструкции у мужчин, но не единственная. По данным ГУ «Институт урологии АМН Украины», распространенность ДГПЖ в Украине в 2013 году составила 1132,9 на 100 тыс. взрослого мужского населения [1, 7]. По данным зарубежных исследователей [8, 13], у 10% мужчин при ДГПЖ в возрасте 60–70 лет в течение 5 лет возникает эпизод острой или хронической полной задержки мочи, а при 10-летнем наблюдении острая задержка мочи возникает у каждого третьего. Очевидно, это обусловлено особенностями анатомии мужской половой системы. Состояние возбуждения отведения мочи из мочевого пузыря требует катетеризации.

Дренирование мочевого пузыря сначала занимало особое место в медицинской практике. Еще в древнем Египте и Китае прибегали к катетеризации мочевого пузыря. Термин «катетер» в переводе с греческого означает «введен внутрь». В 1929 года Фредерик Foley представил медицинскому обществу первый уретральный катетер с баллонной системой фиксации.

Ключевые слова: инфравезикальная обструкция, морфологические изменения, дренирование, детрузор.

Choice of method and duration of blood draining for adenoma of the prostate

A.I. Boyko, A.V. Shmulichenko

Benign prostatic hyperplasia (BPH) is the most common cause of infravesical obstruction in men, but not the only one. According to the Institute of Urology of the Academy of Medical Sciences of Ukraine, the prevalence of BPH in Ukraine in 2013 was 1132.9 per 100 thousand of the adult male population. [1,7]. According to foreign researchers [8, 13], in 10% of men with BPH at the age of 60–70 years within 5 years there is an episode of acute or chronic complete delay of urine, and at 10-year observation, an acute urinary retention occurs in every third. Obviously, this is due to the peculiarities of the anatomy of the male reproductive system. The state of excitation of urine drainage from the bladder requires catheterization.

Drainage of the bladder first took a special place in medical practice. Even in ancient Egypt and China resorted to catheterization of the bladder. The term «catheter», translated from Greek, means «inserted inside» has come down to our days. In 1929, Frederick Foley presented to the medical society the first urethral catheter with a balloon fixation system.

Key words: infravesical obstruction, morphological changes, drainage, detrusor.

Сведения об авторах

Бойко Андрей Иванович – Кафедра урологии Национальной медицинской академии последипломного образования имени П.Л. Шупика, 04112, г. Киев, ул. Дорогожицкая, 9; тел.: (044) 482-09-30. E-mail: boiko.med@gmail.com

Шмуличенко Александр Владимирович – Кафедра урологии Национальной медицинской академии последипломного образования имени П.Л. Шупика, 04112, г. Киев, ул. Дорогожицкая, 9; тел.: (044) 482-09-30; (093) 737-73-53. E-mail: shmylichenko@ukr.net

СПИСОК ЛІТЕРАТУРИ

1. Возіанов О.Ф. Урологія: підручник [для студентів вищих навчальних закладів] / О.Ф. Возіанов, О.В. Люлько. – К.: Вища школа, 1993. – 711 с.
2. Клембовский А.И. Клиническая морфология митохондриальных нарушений: медицинские и биологические проблемы / Клембовский А.И., Сухоруко В.С., Тозиян Е.В. // Материалы 2-ой всероссийской конференции: «Клинические и патогенетические проблемы нарушений клеточной энергетики». – Пушино, 2001. – С. 47–49.
3. Лопаткин Н.А. Неотложная аденомаэктомия и трансуретральная электрорезекция аденомы предстательной железы / Н.А. Лопаткин, Д.В. Антипов, В.Я. Симонов // Урол. и нефрол. – 1982. – № 2. – С. 3–7.
4. Люлько О.В. Ускладнення відкритих і трансуретральних простатектомій, їх профілактика та лікування / Люлько О.В., Люлько О.О., Забашний С.І. [та ін.] // Урологія. – 2004. – № 1. – С. 7–10.
5. Пасечников С.П. Оцінка рівня інформованості чоловіків старших вікових груп про доброякісну гіперплазію передміхурової залози / Пасечников С.П., Сайдакова Н.О., Гродзинський І.В. // Урологія. – 1999. – Т. 3, № 4. – С. 62–64.
6. Петричук С.В. Цитоморфометрический метод в оценке функциональной активности митохондрий лимфоцитов в норме и при патологии / Петричук С.В., Шищенко В.М., Духова З.Н. // Митохонд-

рии в патологии. – Пушино, 2001. – С. 19–20.

7. Сайдакова Н.О., Старцева Л.М. Основні показники урологічної допомоги в Україні за 2011–2012 роки відомче видання / Н.О. Сайдакова; Міністерство охорони здоров'я України, ДУ «Інститут урології НАМН», Центр медичної статистики; уклад. – К.: Поліум, 2012. – С. 203.

8. Emberton M. Acute urinary retention in men: an age old problem // BMJ. – 1999. – Vol. 318. – P. 921–925.

9. Elbadawi A. (1993) Functional pathology of urinary bladder muscularis: the new frontier in diagnostic uropathology. Semin Diagn Pathol; 10:314–54.

10. Kroemer G. The mitochondrial

death/life regulator in apoptosis and necrosis I Kroemer G., Dallaporta B., Resche-Rigon M. II Annu. Rev. Physiol. – 1998. – Vol. 60. – P. 619–642.

11. Lin A.T., Chen K.K., Yang C.H., Chang L.S. (1998) Effects of outlet obstruction and its reversal on mitochondrial enzyme activity in rabbit urinary bladders. J. Urol.; 160: 2258–62.

12. Lin A.T., Chen M.T., Yang C.H., Chang L.S. (1995) Blood flow of the urinary bladder: effects of outlet obstruction and correlation with bioenergetic metabolism. Neurourol Urodyn 14:285–92.

13. Jacobsen S.J. Natural history of prostatism: risk factors for acute urinary retention / S.J. Jacobsen, D.J. Jacobson, C.J. Girman [et al.] // J. Urol. – 1997. – Vol. 158 (2). – P. 481–487.

Статья поступила в редакцию 03.09.17