

Дослідження функціонального стану ендотелію судин у чоловіків з гострим епідидимітом

Є.А. Литвинець¹, С.В. Головка², Д.О. Валерко², В.Р. Балабаник²

¹ДВНЗ «Івано-Франківський національний медичний університет»

²Національний військовий медичний клінічний центр «Головний військовий клінічний госпіталь», м. Київ

Згідно з даними літератури, розвиток і прогресування гострого епідидиміту супроводжується порушеннями органного кровотоку як у придатку, так і в яєчку. Судинний фактор відіграє значну роль у розвитку запального процесу придатка яєчка.

Мета дослідження: вивчення функціонального стану ендотелію судин у чоловіків з гострим епідидимітом у процесі комбінованої терапії.

Матеріали та методи. Проведено дослідження показників ендотеліну-1 (ЕТ-1) сироватки крові у хворих на гострий епідидиміт до лікування, після 14 днів та 1-го місяця лікування. У всіх пацієнтів виявлено підвищення рівня ЕТ-1 у сироватці крові у порівнянні зі здоровими чоловіками. Пацієнти були поділені на 3 групи. У 1-у групу увійшли 20 хворих із гострим епідидимітом, яким було проведено лікування згідно з протоколом, у 2-у групу – 20 хворих із гострим епідидимітом, яким у комплексі лікування включений антибіотик офлоксацин, у 3-ю групу – 20 хворих із гострим епідидимітом, у комплексі лікування яких включено антибіотик офлоксацин, аргінін та супозиторії Дістрептаза, у 4-у групу – 15 здорових чоловіків (контрольна група).

Результати. Після проведеної терапії показники ендотеліну-1 сироватки крові наблизилися до норми у пацієнтів 3-ї групи.

Висновки. Отримані результати дослідження свідчать про те, що при гострому епідидиміті (епідидимоорхіті) найбільш сприятливою вважається запропонована нами схема базової терапії з аргініном та супозиторіями Дістрептаза.

Ключові слова: гострий епідидиміт, ендотеліальна дисфункція, ендотелін-1, аргінін, пікова систолічна швидкість, індекс резистентності.

Розвиток і прогресування гострого епідидиміту супроводжується порушеннями органного кровотоку як у придатку, так і в яєчку. J.M. Brown та співавтори довели, що для гострого епідидимоорхіту характерне збільшення пікової систолічної швидкості кровотоку в судинах яєчка і його придатка понад 15 см/с, що значно перевищує показники в органах калитки на контралатеральній стороні. У зв'язку із цим, автор рекомендує як додатковий критерій наявності гострого запалення органів калитки використовувати відношення пікової систолічної швидкості кровотоку на ураженій стороні до аналогічного показника контралатеральної сторони. За даними автора, у випадку розвитку гострого запалення у придатку яєчка цей показник $\geq 1,7$ од, а для яєчка – більше 1,9 од. Водночас у даному дослідженні не було зазначено змін індексу резистентності (ІР) у порівнянні з контрольною групою [1].

У дослідженні D.M. Wilbert та співавторів повідомляється, що більше ніж у половині випадків у разі епідидимоорхіту ІР був нижче 0,5 од, у той час як у здорових добровольців цей показник рідко становить менше 0,5 од. Однак у цьому самому дослідженні у 3 пацієнтів з епідидимітом не було значущих змін кровотоку [2].

Важкий епідидимоорхіт може призводити до ішемії тканини яєчка як за рахунок залучення у запальний процес самої тканини органу, так і за рахунок здавлення кровоносних судин

яєчка набряклою тканиною придатка [3]. Судинний фактор відіграє значну роль як у розвитку, так і в розрішенні запального процесу придатка яєчка.

Вивчення біохімічних маркерів гострого епідидиміту має великий теоретичний та практичний інтерес у плані динамічного спостереження за лікуванням і одужанням хворих. Одним із можливих маркерів може виступати ендотелін-1 (ЕТ-1), який є фактором ендотеліальної дисфункції.

Ендотеліальна дисфункція може бути самостійною причиною порушення кровообігу в органі, оскільки часто провокує ангіоспазм або тромбоз судин [4]. Функція ендотелію регулюється монооксидом азоту (NO) [5–7]. Динаміка зміни концентрації ЕТ-1 у плазмі крові свідчить про зворотність метаболічних порушень, а також про діагностичну і прогностичну значущість визначення цього фактора відносно ризику розвитку ускладнень [8].

Мета дослідження: вивчення функціонального стану ендотелію судин у чоловіків із гострим епідидимітом у процесі комбінованої терапії.

МАТЕРІАЛИ ТА МЕТОДИ

Проведено обстеження та комплексне лікування 60 хворих з гострим епідидимітом (епідидимоорхітом). Контрольну групу склали 15 практично здорових чоловіків. Під час дослідження визначали ультразвукові ознаки та основні доплерівські показники: пікову систолічну швидкість (ПСШ), пікову діастолічну швидкість (ПДШ) та ІР.

ЕТ-1 у плазмі крові визначали за допомогою набору фірми «Biomedica» для кількісного визначення ЕТ-1 шляхом імуоферментного аналізу. Нормальні значення ЕТ-1 у плазмі крові людини з антикоагулянтом ЕДТА становлять 0,0–0,25 фмоль/мл. Для визначення стану ендотелію судин використовували показники співвідношення ПСШ хворої до здорової сторони та ІР тестикулярної артерії з хворої сторони.

Пацієнти були розподілені на 3 групи. У 1-у групу увійшли 20 хворих із гострим епідидимітом, яким було проведено лікування згідно з протоколом, у 2-у групу – 20 хворих із гострим епідидимітом, яким у комплексі лікування включений антибіотик офлоксацин, у 3-ю групу – 20 хворих із гострим епідидимітом, у комплексі лікування яких включено антибіотик офлоксацин, аргінін та супозиторії Дістрептаза, у 4-у групу – 15 здорових чоловіків (контрольна група).

Для покращення ефективності лікування та тривалого терапевтичного ефекту пацієнтам 3-ї групи у комплексну терапію включено аргінін (тівортін), який є субстратом для NO-синтази – ферменту, що каталізує синтез оксиду азоту в ендотеліоцитах. Препарат активує гуанілатциклазу і підвищує рівень циклічного гуанідинмонофосфату (цГМФ) в ендотелії судин, зменшує активацію та адгезію лейкоцитів і тромбоцитів до ендотелію судин, пригнічує синтез ЕТ-1, який є потужним вазоконстриктором і стимулятором проліферації та міграції гладких м'язів судинної стінки.

У 3-й групі також застосовували у комплексному лікуванні препарат Дістрептаза. Механізм дії препарату полягає у здат-

Динаміка змін концентрації ET-1 у групах у період дослідження

Група	До лікування	Через 14 днів лікування	Через 1 міс терапії
1-а	3,0±0,06	2,7±0,07 p>0,05	2,0±0,06 p>0,05
2-а	3,1±0,05	2,4±0,05 p<0,05	1,8±0,02 p<0,05
3-я	3,3±0,05	1,7±0,07 p>0,05	0,9±0,05 p>0,05

Примітка: p – достовірність різниці між періодами лікування.

ності до лізису некротичних мас, гною та відкладень фібрину, що призводить до розсмоктування сполучної тканини. Препарат полегшує доступ антибактеріальних препаратів у зону запалення за рахунок покращення мікроциркуляції в органах малого таза.

Пацієнтам усіх трьох груп консервативну терапію поєднували з фізіотерапевтичною процедурою «Біоптрон» на уражену сторону калитки.

Критерії включення у дослідження:

- вік від 36 до 72 років;
- середня маса тіла – 78,3±5,2 кг;
- індекс маси тіла – 25,6±2,3 кг/м² для пацієнтів, які отримували базисну терапію.

Критерії виключення з дослідження:

- пацієнти з перекрутом яєчка;
- хворі з ознаками гнійного епідидиміту (епідидимоорхіту).

Ефективність проведеної терапії аналізували через 14 днів та 1 міс після отриманої терапії та оцінювали безпечність застосування препаратів. Ефективність терапії оцінювали як відмінну, коли показники ІР наближалися до норми (=0,5): добра – відсутність клінічної симптоматики, ІР менше 0,5; задовільна – наявність клінічної симптоматики; погана – відсутність ефекту від лікування.

Одержані результати аналізували за допомогою комп'ютерних пакетів ліцензійної програми «STATISTICA» StatSoft Inc. та Excel XP для Windows з використанням параметричних та непараметричних методів обчислення.

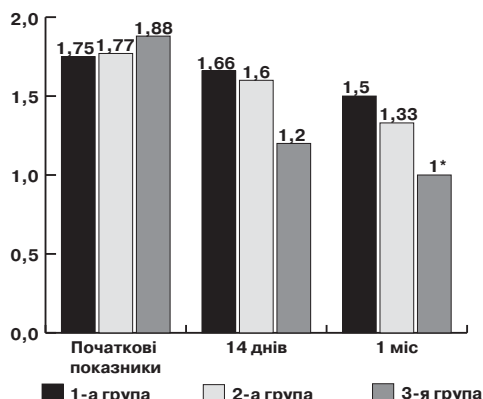
РЕЗУЛЬТАТИ ДОСЛІДЖЕННЯ ТА ЇХ ОБГОВОРЕННЯ

Дослідження закінчили всі пацієнти, і дані про їхній стан були враховані під час аналізу результатів дослідження. Серед скарг до лікування пацієнти найчастіше зазначали біль у відповідній половині калитки, збільшення у розмірах придатка (яєчка з придатком), виділення із сечівника, лихоманку.

Показник ET-1 сироватки крові обстежених до лікування у всіх групах коливався від 3,0±0,3 до 3,3±0,4 фмоль/мл, показник ендотеліну у практично здорових становив 0,115±0,2 фмоль/мл. Після 14 днів та 1 міс проведеного лікування показники ET-1 сироватки крові помірно знизилися у пацієнтів 1-ї та 2-ї груп, а в 3-й групі, пацієнти якої отримували базове лікування + аргінін + Дістрептазу, показники наблизилися до показників практично здорових чоловіків.

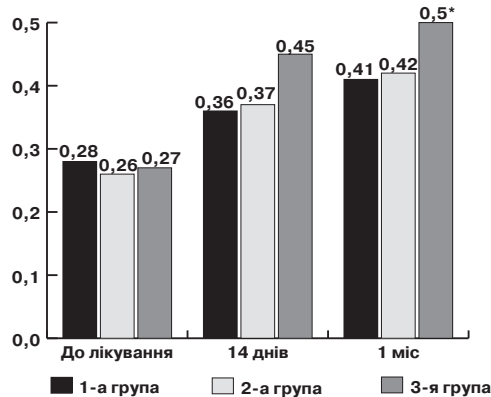
У пацієнтів 3-ї групи рівень ендотеліну після місячного курсу комбінованої терапії становив 0,9±0,02 фмоль/мл (до лікування – 3,3 фмоль/мл), найбільш наближений до показників практично здорових осіб (0,115 фмоль/мл). У 1-ї та 2-ї групах показники ендотеліну також зменшилися, однак спостерігали коливання у незначних діапазонах: у 1-ї групі – 2,0±0,06 фмоль/мл (до лікування – 3,0±0,06 фмоль/мл), у 2-ї групі – 1,8±0,04 фмоль/л (до лікування – 3,1±0,05 фмоль/мл) (таблиця).

Оцінювання ступеня впливу різних режимів і комбінації з аргініном та Дістрептазою на ендотеліальну функцію проводили шляхом співставлення відношення ПСШ кровотоку на ураженій стороні до аналогічного показника контрлатеральної сторони та ІР через 14 днів терапії та через 1 міс після початку лікування. Отримані результати свідчать, що в 3-й



Мал. 1. Динаміка змін відношення ПСШ кровотоку на ураженій стороні до аналогічного показника контрлатеральної сторони

Примітка: * – достовірність показників у порівнянні з початковими показниками, p<0,05.



Мал. 2. Динаміка ІР за групами

Примітка: * – достовірність показників у порівнянні з початковими показниками, p<0,05.

групі достовірна нормалізація показників кровопостачання спостерігалася через 1 міс.

Показники співвідношення ПСШ кровотоку на ураженій стороні до аналогічного показника контрлатеральної сторони через 14 днів та 1 міс лікування у 3-ї групі становили 1,2±0,03 і 1,0±0,09, що нижче, ніж у 1-ї та 2-ї групах (1,66 і 1,6 та 1,5 і 1,33; p<0,05 відповідно). До кінця лікування у 18 (30%) пацієнтів показники співвідношення ПСШ кровотоку на ураженій стороні до аналогічного показника контрлатеральної сторони досягли нормальних показників (мал. 1).

Через 1 міс після початку терапії контрольний посткомпресійний тест виявив відсутність зміни показників посткомпресійного збільшення діаметру даної артерії у 1-ї та 2-ї групах.

Аналізуючи динаміку ІР за даними мал. 2, слід зазначити більш різке підвищення ІР на 14-й день і нормалізацію цього показника через 1 міс лікування, що свідчить про кращі показники кровопостачання і гемодинаміки ураженого придатка у

пацієнтів 3-ї групи у порівнянні з 1-ю та 2-ю групами. На 14-й день лікування констатували вищий показник ІР у пацієнтів 3-ї групи: 0,45 проти 0,36 і 0,37, через 1 міс – 0,5 проти 0,41 і 0,42, що пов'язано зі швидшим одужанням хворих і вирівнюванням показників гемодинаміки до норми.

Дані результати ще раз підтверджують доцільність комплексного підходу до лікування гострого епідидиміту (епідидимоорхіту), оскільки в патологічний процес включається ендотеліальна дисфункція (мал. 2).

ВИСНОВКИ

У ході дослідження у всіх пацієнтів виявлено достовірне підвищення рівня ендотеліну-1 у сироватці крові у порівнянні зі здоровими чоловіками.

Исследование функционального состояния эндотелия сосудов у мужчин с острым эпидидимитом

Е.А. Литвинец, С.В. Головка, Д.А. Валерко, В.Р. Балабаник

Развитие и прогрессирование острого эпидидимита сопровождается нарушениями органного кровотока как в придатке, так и в яичке. Сосудистый фактор играет значительную роль в развитии воспалительного процесса придатка яичка.

Цель исследования: изучение функционального состояния эндотелия сосудов у мужчин с острым эпидидимитом в процессе комбинированной терапии.

Материалы и методы. Проведено исследование показателей эндотелина-1 (ЭТ-1) в сыворотке крови у больных острым эпидидимитом к лечению, после 14 дней и 1 мес лечения. У всех пациентов выявлено повышение уровня ЭТ-1 в сыворотке крови по сравнению со здоровыми мужчинами. Пациенты были разделены на 4 группы. В 1-ю группу вошли 20 больных с острым эпидидимитом, которым было проведено лечение по протоколу, во 2-ю группу – 20 больных с острым эпидидимитом, которым в комплекс лечения включен антибиотик офлоксацин, в 3-ю группу – 20 больных с острым эпидидимитом, в комплекс лечения которых включены антибиотик офлоксацин, аргинин и суппозитории Дистрептаза, в 4-ю группу – 15 здоровых мужчин (контрольная группа).

Результаты. После проведенной терапии показатели ЭТ-1 приблизились к норме у пациентов 3-й группы.

Заключение. Полученные результаты исследования свидетельствуют о том, что при остром эпидидимите (эпидидимоорхит) наиболее благоприятной считается предложенная нами схема базовой терапии с аргинином и суппозиториями Дистрептаза.

Ключевые слова: острый эпидидимит, эндотелиальная дисфункция, эндотелин-1, аргинин, тиковая систолическая скорость, индекс резистентности.

Отримані нами дані після проведеного лікування свідчать про те, що при гострому епідидиміті (епідидимоорхіті) найбільш ефективною виявилася запропонована схема базової терапії з аргініном та ректальними супозиторіями Дістрептаза.

При динамічному спостереженні у процесі лікування доцільно використовувати ступені васкуляризації, як критерію ефективності терапії. У разі позитивного ефекту лікування васкуляризація покращується. У даній категорії хворих при регулярному вживанні препарату бажаний ефект настає на ранніх етапах лікування і зберігається тривало.

Застосування L-аргініну (тівортін) та супозиторіїв Дістрептаза протягом лікування покращує васкуляризацію придатка яєчка при гострому епідидиміті, що у свою чергу зумовлює швидше одужання хворого та зменшення тривалості стаціонарного лікування.

Functional studies of endothelium in patients with acute epididymitis

Ye. A. Lytvynets, S. V. Golovko, D. A. Valerko, V. R. Balabanyk

Development and progression of acute epididymitis is accompanied by impaired organ blood flow, like appendage, and in the testicle. Vascular factor plays a significant role in the development and resolution of inflammation of the epididymis.

The objective: to investigate the functional state of the endothelium in men with acute epididymitis in the combination therapy.

Patients and methods. The research indicators endothelin-1 in serum of patients with acute epididymitis to treatment after 14 days and 1 month. All patients had improvement of endothelin-1 in serum compared with healthy men. Patients were divided into 4 groups. The first group – 20 patients with acute epididymitis, which will be treated according to the protocol, 2 group – 20 patients with acute epididymitis, which in complex treatment will include antibiotic ofloxacin, group 3 – 20 patients with acute epididymitis in complex treatment were included antibiotic ofloxacin, arginine and suppository distreptaza, group 4 – healthy men (control group) – 15 men.

Results. After the therapy parameters endothelin-1 closer to normal in patients 3rd group.

Conclusion. Our data studies suggest that acute epididymitis (epididymoorchitis) is considered the most favorable base our proposed scheme therapy with arginine and suppositories Distreptaza.

Key words: acute epididymitis, endothelial dysfunction, endothelin-1, arginine, peak systolic velocity, resistance index.

Сведения об авторах

Литвинец Евгений Антонович – Ивано-Франковский национальный медицинский университет, 76018, г. Ивано-Франковск, ул. Галицкая, 2; тел.: (0342) 52-81-42

Головка Сергей Викторович – Национальный военный медицинский клинический центр «Главный Военный Клинический госпиталь», 01133, г. Киев, ул. Госпитальная, 18; тел.: (044) 521-83-55

Валерко Дмитрий Александрович – Национальный Военный Медицинский Клинический Центр «Главный военный клинический госпиталь», 01133, г. Киев, ул. Госпитальная, 18; тел.: (044) 521-83-55

Балабаник Василий Романович – Национальный военный медицинский клинический центр «Главный военный клинический госпиталь», 01133, г. Киев, ул. Госпитальная, 18; тел.: (044) 521-83-55, (099) 731-95-99

СПИСОК ЛІТЕРАТУРИ

1. Quantitative Doppler assessment of acute scrotal inflammation / [J.M. Brown, L.W. Hammers, J.W. Barton et al.] // Radiol. – 1995. – Vol. 197, N 2. – P. 427–431.
2. Evaluation of the acute scrotum by color-coded Doppler ultrasonography / [D.M. Wilbert, C.W. Schaerfe, W.D. Stern et al.] // J Urol. – 1993. – Vol. 149, N 6. – P. 1475–1477.
3. Luzzi G.A. Acute epididymitis / G.A. Luzzi, T.S. O'Brien. // BJU Int. – 2001. – Vol. 87, N 8. – P. 747–755.
4. Ватутин Н.Т. Эндотелины и результаты многоцентрового КОРСАР-СН / Н.Т. Ватутин, Н.В. Калинин, А.Л. Демидова // Укр. кардиол. журн. – 2006. – № 1. – С. 101–105.
5. Абрагамовим О.О. Механізми розвитку дисфункції ендотелію та її роль у патогенезі ішемічної хвороби серця / О.О. Абрагамовим, А.Ф. Файник, О.В. Нечай // Укр. кардіол. журн. – 2007. – С. 81–87.
6. Литвинець Є.А. Кольорова доплерографія як метод виявлення судинної еректильної дисфункції / Є.А. Литвинець, О.Р. Вінтонів, Л.В. Костенко // Галицький лікарський вісник. – 2013. – № 1. – С. 34–36.
7. Draun M., Sommer F., Lehmacher W. et al. Erectile dysfunction. Are interdisciplinary diagnosis and therapy necessary? // Dtsch. Med. Wochenschr. – 2004. – Vol. 38, № 3. – P. 227–231.
8. Климова Е.М. Динаміка рівня ендотеліну-1 і розвиток післяопераційних ускладнень у хворих, що прооперовані з приводу колоректального раку / Климова Е.М., Кордон Т.И., Грома В.Г. // Онкологія. – 2011. – Т. 13, № 1. – С. 247–250.

Статья поступила в редакцию 20.01.17